

액와부 절개식과 유륜 절개식 유방확대술에서 상완 내측 및 유두의 감각소실에 대한 비교 - MDbP204

엠디클리닉, ¹성균관 의과대학 삼성서울병원 외과

이상달 · 오재원 · 최재혁¹

Sensory Loss of Upper Inner Arm and Nipple after Transaxillary and Periareolar Augmentation Mammoplasty - MDbP204

Sang-Dahl Lee, M.D., Ph.D., Jae-Won Oh, M.D., Jae-Hyuck Choi, M.D.¹

M.D. Clinic, ¹Department of Surgery, Samsung Medical Center, Sungkyunkwan University School of Medicine, Seoul, Korea

Purpose: Transaxillary and periareolar incision in augmentation mammoplasty has risks of injury to branches of intercostal nerves that lead to sensory loss of upper inner arm and nipple. The aim of study was to compare the incidence of sensory loss between two groups according to incision method.

Methods: One hundred seventy one cases that received transaxillary or periareolar subpectoral breast augmentation at the M.D. Clinic from Jan. 2006 to Jul. 2007 were evaluated for sensory loss of upper inner arm and nipple. The cases were divided into transaxillary (118 cases, 69%) and periareolar group (53 cases, 31%). The type of sensory loss was divided into temporary and permanent. The postoperative follow-up periods were from 7 to 22 months (mean: 8.5 months).

Results: In cases of upper inner arm, results were as follows; temporary sensory loss in 9 cases (7.6%) and permanent in 2 cases (1.7%) in the transaxillary incision group and, temporary sensory loss in 1 case (1.9%) and no permanent sensory loss in the periareolar incision group. There is no statistical difference between the two groups for permanent sensory loss (P=0.340). In cases of nipples, results were as follows; temporary sensory loss in 26 cases (22%) and permanent sensory loss in 12 cases (10.2%) in the transaxillary incision group, and temporary sensory loss in 12 cases (10.2%) and permanent sensory loss in 3 cases (5.7%) in the periareolar incision group. There was no statistical difference between two groups (P=0.335).

Conclusion: There was no statistical difference in sensory loss of upper arm and nipple between transaxillary and periareolar approach after subpectoral augmentation mammoplasty. (*J Korean Surg Soc* 2009;76:86-89)

Key Words: Sensory loss, Upper inner arm, Nipple, Augmentation mammoplasty

중심 단어: 감각손실, 상완내측, 유두, 유방확대술

서 론

유방확대술은 수술 후 변화의 정도가 확연하여 비교적 만족도가 높은 수술이지만 수술 후 발생할 수 있는 합병증도 많은 수술이다. 흔히 올 수 있는 합병증으로 감염, 출혈 등 외과 수술로 인한 일반적인 것 이외에 구형구축, 보형물 파손, 신경 손상 등이 있을 수 있다. 우리나라에서의 유방확

책임저자: 이상달, 서울시 강남구 신사동 664-13

☎ 135-897, 엠디클리닉

Tel: 02-542-0081, Fax: 02-542-4443

E-mail: dahl65@hanmail.net

접수일 : 2008년 6월 3일, 게재승인일 : 2008년 9월 4일

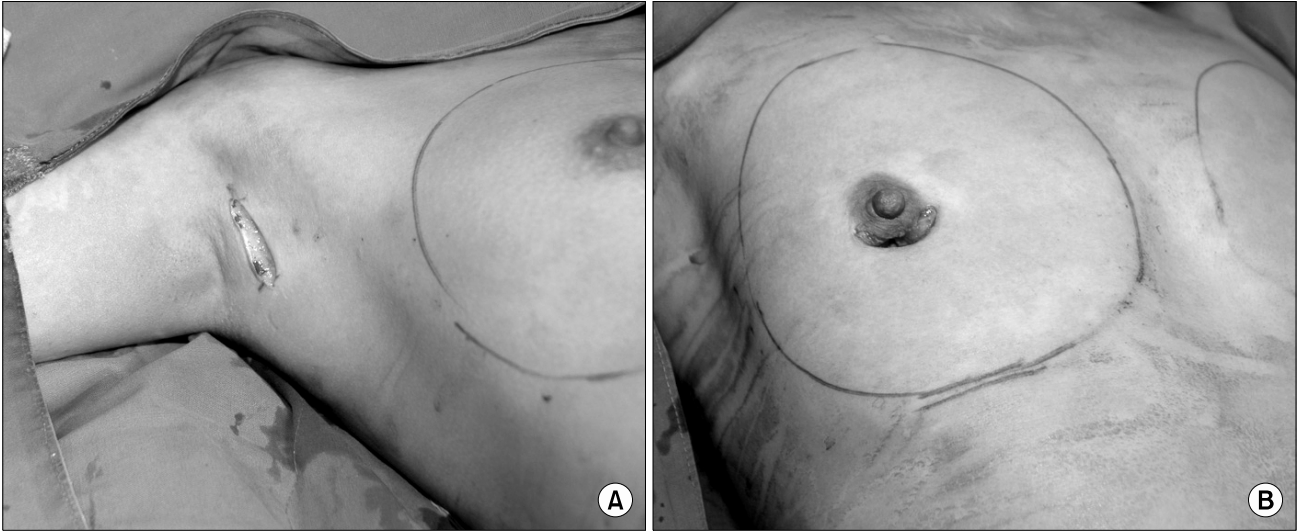


Fig. 1. Transaxillary (A) and periareolar (B) incision.

대술은 주로 액와부 또는 유륜주위의 절개를 통해 대흉근 하방에 보형물을 삽입하여 유방을 증대시키는 근육하 삽입법을 시행하는데 이 공간을 박리하는 과정에 감각 신경의 손상이 있을 수 있다(Fig. 1).

유방의 감각신경은 2~6번째 늑간신경이 담당하며, 각각의 전방신경의 외측 피부분지가 유방의 외측을, 내측피부신경 분지가 유방내측을 담당한다. 그 외에도 액와신경총에서 분지한 상쇄골신경의 분지들이 유방피부 상부의 감각을 담당한다.(1,2) 상완 내측의 감각은 늑상완신경이 담당하게 되며, 유두유륜 복합체의 신경분포는 4번째 늑간신경의 외측피부신경 분지가 대부분을 담당하며 3, 4번째 늑간신경의 전방 피부가지가 일부 담당한다고 알려져있다.(3)

1976년 Courtiss와 Goldwyn(1)은 근육하 유방확대술을 시행 받은 여성의 감각변화, 근육의 기능, 신체모양에 대한 보고를 하였으나 감각 손실에 대한 기술이 부족하고 액와부 절개에 대한 언급이 없으며 이후에도 주로 유륜절개과 유방하 절개법에 의한 감각 이상에 대한 보고는 있으나(4,5) 액와부 절개법과의 비교는 찾아 보기 힘들어 저자들의 경험을 정리하여 보고하는 바이다.

방 법

2006년 1월부터 2007년 7월까지 엠디클리닉에서 액와부 또는 유륜주위 절개를 통해 근육하 유방확대술을 시행한 예 중 추적이 가능한 171예를 대상으로 상완내측부위의 감각과 유두의 감각이상 여부를 후향적으로 확인하였다. 이

중 액와부 절개는 118예(69%)였고 유륜주위절개는 53예(31%)였다. 수술 후 관찰 기간은 5~22개월(평균 8.5개월)이었고 수술 후 1개월 이내의 감각과 이후의 감각 변화를 확인하였다. 1개월 후에 감각이 소실된 이후의 재검에서 회복된 경우는 일시적, 회복되지 않은 경우는 지속적 감각소실로 분류하였다. 수술 후 감각소실과 회복 정도의 판단은 면봉에 의한 가벼운 접촉을 통해 느끼는 감각의 정도를 얼굴과 비교하여 동일한지 저하되어 있는지를 확인하여 각각 2단계(일시적 혹은 지속적 감각소실, 부분 혹은 완전회복)로 조사하였다. 절개방법에 따른 감각신경손상의 차이에 대한 통계처리는 SPSS 12.0프로그램을 이용하며 Fisher's exact test 및 Chi-square test를 이용하였고 $P < 0.05$ 인 경우를 유의 하다고 판단하였다.

결 과

수술 후 상완 내측 감각의 경우 액와부절개군에서 일시적 감각소실이 9예(7.6%)가 있었으나 대부분 회복되어 지속적 감각소실은 2예(1.7%)였고 유륜주위절개의 경우 1예(1.9%)의 일시적 소실이 있었으나 회복되어 지속적 감각소실은 0예였다. 지속적 감각 저하에 대한 액와부절개와 유륜주위절개군 간의 통계학적 차이는 없었다($P=0.340$)(Table 1). 유두 감각의 경우 액와부절개군에서 26예(22%)의 일시적 감각소실이 있었으나 지속적 감각소실은 12예(10.2%)였고 유륜주위절개군에서는 12예(22.2%)의 일시적 감각소실이 관찰되었으나 지속적 감각소실은 3예(5.7%)였다. 지속적

Table 1. Sensory loss of upper inner arm according to approach method

	Temporary sensory loss		Permanent sensory loss		P-value
	None	Yes	None	Yes	
	Axillary approach (%)	109 (92.4)	9 (7.6)	116 (98.3)	
Periareolar approach (%)	52 (98.1)	1 (1.9)	53 (100.0)	0 (0)	

감각소실에 대한 액와부절개와 유륜주위절개군 간의 통계학적 차이는 없었다(P=0.335)(Table 2). 한편 유두의 완전한 감각소실을 호소하는 경우는 액와절개 중 8예(6.8%), 유륜주위절개 중 1예(1.9%)로 액와부절개를 통한 유방확대술시 늑간신경의 손상을 통한 유두부위의 감각소실이 좀 더 빈번했으나 통계학적 차이는 없었다(P=0.185).

고 찰

유방확대술 후 감각 저하는 수술 후 의사가 드물지 않게 들 수 있는 불만 요인이지만 재수술이 필요한 불만 요인은 아니며(6) 이에 대한 보고도 드물다. 우리나라에서 주로 시행되는 유방확대술은 액와부절개 및 유륜주위절개 방법으로 수술 후 감각소실 부위는 주로 상완내측과 유두부위이다.

상완내측의 감각은 2번째 늑간신경의 분지인 늑상완신경이 지배하는 것으로 알려져 있으나, 진정한 늑상완신경의 손상의 빈도를 측정하는 것은 어려운 것으로 여겨지고 있는데 팔의 내측 피부신경이나 3번째 늑간신경의 가지들과의 밀접한 연관관계가 있기 때문이다.(7) 본 연구에서 액와부절개가 아닌 유륜주위절개를 통한 유방확대술을 시행 받은 한 명에서도 상완내측의 감각이상도 보고되었는데 이러한 원인으로 설명될 수 있을 것이다. 유륜주위절개를 통한 유방확대술은 액와 부위의 박리를 피할 수 있으므로 늑상완신경의 손상을 가져오는 경우는 매우 드물며, 수술 시 야를 육안으로 직접 확인하며 수술자의 손을 통해 박리를 시행할 수 있어 박리의 범위가 좀 더 정교할 수 있다.(3) 액와를 통한 유방확대술 과정에서 늑상완신경은 액와에서 상완에 이르는 위치에서 좀 더 표면으로 주행하기는 하나 피하에 위치하기 때문에 절개의 위치나 길이는 늑상완신경 손상에 영향을 미치지 않는 것으로 조사되었다.(7) 액와부

Table 2. Sensory loss of nipple according to approach method

	Temporary sensory loss		Permanent sensory loss		P-value
	None	Yes	None	Yes	
	Axillary approach (%)	92 (78.0)	26 (22.0)	106 (89.8)	
Periareolar approach (%)	41 (77.4)	12 (22.6)	50 (94.3)	3 (5.7)	

절개 유방확대술 후 늑상완신경 손상의 빈도는 1%에서 24%까지 보고되고 있는데,(7-9) 저자들의 연구에서는 7.6%로 비슷하였다. 늑상완신경의 손상에 의한 합병증을 줄이기 위한 방법으로 액와부절개를 통한 유방확대술 시 내시경을 사용하는 접근방법이 소개되었으며,(10) 정교한 피하박리를 통해서도 신경의 손상을 최소화할 수 있다는 보고도 있다.(7,11)

한편 Tebbetts(12)은 액와절개를 통해 유방확대술을 시행 받은 여성 중 약 10%에서 유두의 감각이상이나 과민감을 보고하였고 영구적인 유두감각의 소실을 0.5%로 보고하였다. 저자들의 예에서도 추적관찰기간 중 유두의 감각소실은 12예(10.2%)로 크게 다르지 않았으나, 영구적인 손상이라고 단정 짓기는 이르지만 8예(6.8%)의 경우 관찰기간 내에 감각이 조금도 회복되지 않아 더 높은 빈도를 보였다. 유륜주위절개를 통한 유방확대술 후 유두유륜 복합체의 감각 소실은 15%에서 49%까지 보고되고 있는데,(1,13) 저자들의 연구결과도 비슷하였다. 유두유륜의 감각을 보존하기 위해 Hwang 등(14)은 해부사체를 통한 연구에서 유두감각을 지배하는 4번째 늑간신경 외측 피부분지의 흥벽에서의 기시점을 조사하였는데, 좌측의 경우 세 시에서 네 시 방향에 걸쳐 전방 액와선을 박리할 시 주의를 해야만 유두유륜의 감각을 보존할 수 있다고 보고하였다.

유방확대술 후 손상된 신경감각의 회복에 있어서 Munhoz 등(11)은 액와절개를 통한 유방확대술 후 상완내측의 감각이상을 호소한 대부분의 환자가 4개월 이내에 감각의 회복이 있었다고 보고하였으며, Ghaderi 등(7)도 액와절개를 통한 유방확대술 후 늑상완신경손상의 빈도를 종합한 결과에 대한 연구에서 대부분의 연구자가 3개월에서 6개월 사이에 상완감각이 회복되었음을 보고하였다. Banbury 등(15)은 수술 전 유방의 감각과 3개월, 6개월 후 유방의 감각을 측정하며 비교한 결과 3개월째에는 현저히 유방감각이 감소하였으나 6개월 후에는 더 이상 의미 있는 차이가 없었

다고 보고하였다. 대체로 감각이상은 대부분의 환자에서 6개월 정도면 회복되는 것으로 보고되고 있으나, 수술 시 신경손상의 정도가 심한 경우는 더 오래 지속될 수도 있으며, Courtiss와 Goldwyn(1)은 유방확대술 후 2년 후에도 약 15%의 환자에서 유두유륜 복합체의 감각이상을 보고하였다. 본 연구결과에서도 대부분의 감각이상은 추적관찰과정 중에 호전되는 양상을 나타냈으나, 감각소실의 호전 없이 지속되는 경우도 액와부절개를 시행 받은 환자에서 8명(6.8%)이 조사되었다.

유방의 감각을 보다 객관적으로 측정하기 위해 압력센서를 이용하여 감각을 측정하는 기계 등이 사용될 수 있고 이렇게 측정된 자료들은 기준에 발표되었던 정상 유두유륜 복합체의 감각자료와 비교분석을 시행할 수 있다.(16) 이러한 정량적인 수치들은 동일 환자에서 수술 전과 수술 후의 피부 감각의 정도를 측정하여 비교해 봄으로써 감각손상의 정도와 유무를 보다 객관적으로 알 수 있을 것으로 생각한다. 본 연구에서는 상완 내측과 유두유륜 복합체의 감각을 면봉을 통한 가벼운 접촉으로 얼굴의 감각과 비교하여, 감각이상의 유무와 정도를 확인하였으며, 이러한 자료는 압력측정에 의한 수치에 비해 주관적일 수 있으나, 임상적으로 환자의 불편감을 일차적으로 고려한 것에 중요성을 부여할 수 있다. Banbury 등(15)은 생체압력계측기를 사용하여 유방의 피부 아흡 곳의 압력에 대한 역치를 구한 객관적인 결과와 설문에 의한 결과에서 불일치를 보였으며, 설문을 통한 결과에서 유방확대술 후 감각의 변화를 더욱 호소하였다고 보고하였다.

보형물의 크기와 감각 저하와의 관계에 대해 Mofid 등(4)은 삽입된 보형물의 크기와 감각신경 손상의 정도는 비례하는 것으로 보고하였으나, 보형물의 크기가 315 ml 이상이 되어야 의의가 있었다. 저자들의 경우 315 ml 이상의 보형물이 들어간 예는 4예에 불과하였고 모두 감각 소실이 없었으며, 315 ml 미만의 보형물을 삽입한 경우에서도 보형물의 크기와 감각손상의 연관성은 발견할 수 없었다.

결 론

유방확대술 시행 후 상완내측과 유두의 감각 저하는 액와부 절개와 유륜주위절개 방법 간의 유의한 차이는 없었다. 다만 유륜 절개의 경우 상대적으로 감각 저하가 적게 발생하였고 완전한 유두 감각 손실도 적었으나 통계학적인 의미 있는 차이는 없었다. 본 연구의 결과로 유방확대술을

하는 의사나 받는 환자에게 이 시술로 올 수 있는 감각 소실에 대한 공정한 정보를 줄 수 있을 것으로 생각한다.

REFERENCES

- 1) Courtiss EH, Goldwyn RM. Breast sensation before and after plastic surgery. *Plast Reconstr Surg* 1976;58:1-13.
- 2) Farina MA, Newby BG, Alani HM. Innervation of the nipple-areola complex. *Plast Reconstr Surg* 1980;66:497-501.
- 3) Planas J. Mammary augmentation--surgical techniques, evaluation of results, and complications. *Clin Plast Surg* 1976;3:233-46.
- 4) Mofid MM, Klatsky SA, Singh NK, Nahabedian MY. Nipple-areola complex sensitivity after primary breast augmentation: a comparison of periareolar and inframammary incision approaches. *Plast Reconstr Surg* 2006;117:1694-8.
- 5) Okwueze MI, Spear ME, Zwyghuizen AM, Braun SA, Ajmal N, Nanney LB, et al. Effect of augmentation mammoplasty on breast sensation. *Plast Reconstr Surg* 2006;117:73-83.
- 6) Lee S. Complications and reasons for dissatisfaction in augmentation mammoplasty: analysis of 42 cases of re-operation. *J Korean Breast Cancer Soc* 2004;7:121-5.
- 7) Ghaderi B, Hoening JM, Dado D, Angelats J, Vandevender D. Incidence of intercostobrachial nerve injury after transaxillary breast augmentation. *Aesthet Surg J* 2002;22:26-32.
- 8) Tebbetts JB. Transaxillary subpectoral augmentation mammoplasty: long-term follow-up and refinements. *Plast Reconstr Surg* 1984;74:636-49.
- 9) Temple WJ, Ketcham AS. Preservation of the intercostobrachial nerve during axillary dissection for breast cancer. *Am J Surg* 1985;150:585-8.
- 10) Hoehler H. Breast augmentation: the axillary approach. *Br J Plast Surg* 1973;26:373-6.
- 11) Munhoz AM, Fells K, Arruda E, Montag E, Okada A, Aldrighi C, et al. Subfascial transaxillary breast augmentation without endoscopic assistance: technical aspects and outcome. *Aesthetic Plast Surg* 2006;30:503-12.
- 12) Tebbetts JB. Transaxillary subpectoral augmentation mammoplasty: a 9-year experience. *Clin Plast Surg* 1988;15:557-68.
- 13) Hetter GP. Satisfaction and dissatisfactions of patients with augmentation mammoplasty. *Plast Reconstr Surg* 1979;64:151-5.
- 14) Hwang K, Jung CY, Lee WJ, Chung IH. The lateral cutaneous branch of the fourth intercostal nerve relating to transaxillary augmentation mammoplasty. *Ann Plast Surg* 2004;53:27-30.
- 15) Banbury J, Yetman R, Lucas A, Papay F, Graves K, Zins JE. Prospective analysis of the outcome of subpectoral breast augmentation: sensory changes, muscle function, and body image. *Plast Reconstr Surg* 2004;113:701-7.
- 16) Schreiber J, Giroto J, Mofid M, Singh N, Nahabedian M. Comparison study of nipple-areolar sensation after reduction mammoplasty. *Aesthet Surg J* 2004;24:320-3.