

## 간세포암에서 수술전 경동맥 항암화학요법 및 색전술의 의의

고려대학교 의과대학 외과학교실

이 상 달 · 전 훈 배 · 목 영 재  
최 상 용 · 문 흥 영 · 구 범 환

=Abstract=

### Experience with Hepatic Resection after Preoperative Transarterial Chemoembolization in Hepatocellular Carcinoma

Sang Dal Lee, M.D., Hoonbae Jeon, M.D., Young Jae Mok, M.D.  
Sang Yong Choi, M.D., Hong Young Moon, M.D. and Bum-Hwan Koo, M.D.

*Department of Surgery, College of Medicine, Korea University*

The use of percutaneous transcatheter hepatic arterial chemoembolization in the treatment of primary liver cancer has become increasingly popular in recent years. The author evaluated this method using a combination of antineoplastic chemotherapeutic agents as a preliminary treatment before hepatic resection. For the purpose of evaluation of the efficacy of this combined approach, the author compared the long term survival rates of two groups of patients treated with surgical resection after preoperative chemoembolization and surgical resection only. The patients deceased during the perioperative period were excluded from this study. The 1 year, 2 year and 3 year survival rates were 91%, 49%, and 30%, respectively in the group of patients treated with combined modality. The 1 year, 2 year and 3 year survival rates were 66.7%, 20% and 0%, respectively in the group of patients treated with surgical resection only. The survival rates of the two groups of patients was statistically significant ( $p < 0.05$ ). The role of preoperative chemoembolization may be considered as an essential adjunct to surgical resection in order to improve the long term survival of the patients with hepatocellular carcinoma.

**Key Words:** Hepatocellular carcinoma, Transarterial chemoembolization

### 서 론

간세포암은 예후가 불량한 암으로, 우리나라의 경우 성인 암발생률중 3위이며<sup>4)</sup> 성인 남자의 암사망율중 2위를 차지하고 여자에서도 4위를 차지하는<sup>5)</sup> 흔한 질환이다.

간암의 불량한 예후로 인해 일단 이 병에 걸렸다고 하면 환자와 그 가족은 절망감에 빠져 치료를 포기하거나 치료에 적극적이지 못한 경우가 대부분이다. 우리나라를 비롯한 동양권에서는 바이러스성 간염의 유병률이 아직도 높아 이에 의해 속발된 간경변 환자들에서의 높은 간세포암 발병이 심각한 문제가 되고

있다<sup>3)</sup>. 그러나 여러가지 영상진단방법과 **alpha fetoprotein** 등의 종양표식자를 이용한 진단방법이 발달한 현재에 이르러서도 뚜렷한 자극증상이 없으므로 해서 조기발견되는율이 낮고, 조기발견이 되었다 할지라도 진행된 간경변이나 다발성으로 발생한 병변 등의 이유로 근치적 치료가 시행되기 어려워 수술적 절제가 가능한 경우는 20~30% 정도에 불과하다<sup>8,21)</sup>. 간경변은 간절제의 중요한 제한요인이 되고 수술 후 잔존간의 재생능력이 정상간에 비해 떨어져 수술 사망율도 높을 뿐 아니라 예후도 불량한 것으로 보고되고 있다.

전신적인 항암제 투여로도 간세포암의 치료에는 만족한 성과를 거두지 못하고 있다. 그런데 정상 간조직은 혈류의 75%를 간문맥으로부터 받는데 반하여 원발

성 간암은 대체로 과혈관성이고 85~100%의 혈류를 간동맥으로부터 받는다는 사실이 알려져 왔다<sup>6)</sup>. 이점에 착안하여 간동맥을 통해 고농도의 항암제를 주입하거나 **lipiodol**이나 **gelfoam sponge** 등으로 종양으로의 동맥혈류를 막아 주는 방법을 시행함으로써 정상 간조직에는 비교적 경미한 손상을 입히면서 암종괴를 괴사시키고자 하는 시도가 이루어졌다. 그래서 이러한 경동맥색전술 및 항암화학요법은 수술적인 절제가 불가능한 암의 치료는 물론 수술과의 병합치료의 한가지 수단으로 이용되고 있다<sup>7,20)</sup>. 즉 수술적으로 제거하기에 곤란할 정도의 간세포암에서 경동맥 색전술을 우선 시행하고 종괴의 크기가 감소한 후 수술적 절제를 시행하는 방법인데 최근에는 바로 수술적 절제가 가능한

**Table 1. Clinical characteristics of patients at preoperative evaluation**

		Group 1 (n=17)		Group 2 (n=22)	
Mean age		50.5		51.3	
Sex	male	15	(88.2%)	18	(81.8%)
	female	2	(11.8%)	4	(18.2%)
Tumor size	>4 cm	10	(58.8%)	17	(77.3%)
	<4 cm	7	(41.2%)	5	(22.7%)
Stage	I	2	(11.8%)	0	
	II	4	(23.5%)	7	(31.8%)
	III	11	(64.7%)	11	(50.0%)
	IV	0		4	(18.2%)
HBs Ag	=	11	(64.8%)	14	(63.6%)
AntiHCV Ab	+	3	(17.6%)	2	(9.1%)
Viral marker	-	3	(17.6%)	6	(27.3%)
Alpha fetoprotein	>500	6	(35.3%)	6	(27.3%)
	<500	11	(64.7%)	16	(72.7%)
Total bilirubin	>1.2	4	(23.5%)	7	(31.8%)
	<1.2	13	(76.5%)	15	(68.2%)
Albumin	>3.5	15	(86.2%)	17	(77.3%)
	<3.5	2	(11.8%)	5	(22.7%)
Child class	A	15	(88.2%)	18	(81.8%)
	B	2	(11.8%)	4	(18.2%)
	C	0		0	
Prothrombin time	>80%	17	(100%)	21	(18.2%)
	<80%	0		1	

간세포암에까지 그 적응증이 확대되고 있다<sup>8, 12)</sup>.

우리나라에서도 1980년대 중반부터 경동맥 색전술을 시행하고 있는데<sup>1)</sup> 이러한 경동맥 색전술을 포함한 병합요법이 단기간에 걸친 종양의 크기의 감소 및 절제를 가능케 하는 것은 여러 보고에서 알 수 있지만<sup>7, 13)</sup> 이것이 장기적인 생존율의 연장으로까지 이어지는지의 여부는 확실하지 않다. 이에 저자들은 병합치료의 일부로서 수술전에 시행한 경동맥 색전술 및 항암화학요법이 생존율의 연장에 있어서 어떠한 의의를 가지는지 알아보기 위해 본 연구를 시행하였다.

### 대상 및 방법

고려대학교 의과대학 외과학교실에서 1985년 1월부터 1994년 6월까지 원발성 간세포암으로 수술적 치료를 시행한 총 57명의 환자중 수술후 4주 이내에 사망한 8명 및 생사를 확인할 수 없었던 10명의 환자를 제외한 39예를 대상으로 이들 중 수술전 경동맥 색전술 및 항암화학요법과 수술적 절제를 시행받은 17예(이하 제 1군)와 수술적 절제만을 시행받은 22예(이하 제 2군)에 대한 임상적 분석 및 생존율을 비교를 시행하였다. 이들 두 군에서 성별, 연령, 검사실 소견상 간기능의 지표, 종양의 병기, 간경변의 정도, viral marker의 존재여부 등 예후에 관여하고 있는 인자들은 관찰 결과에 영향을 미칠만한 임상양상들의 차이가 없었다(Table 1).

경동맥 색전술의 방법으로는 ① 단순히 Gelfoam 등의 색전자만을 이용하는 방법, ② 색전자와 항암제를 같이 주입하는 방법, ③ 항암제를 유성조영제인 Lipiodol과 혼합하여 주는 방법, ④ 항암제와 Lipiodol의 혼합주입후 Gelfoam을 이용한 색전술을 병행하는 방법등이 있으며 이 외 방사성 동위원소인 I<sup>131</sup>으로 치환한 Lipiodol을 주입하는 방법등이 있는데 본 연구에서는 adriamycin 30~50 mg(또는 mitomycin 10 mg과 병합하여)을 10 mg당 Lipiodol 3~15 ml와 3-way stopcock를 이용한 pumping technique으로 혼합한 후 동맥을 통하여 주입하였고 환자의 상태에 따라 일부에서는 gelfoam에 의한 색전술을 병행하였다. 경동맥 색전술의 치료효과의 관정은 치료전과 후의 CT 상 종괴 면적비의 백분율을 구하여 감소한 정도에 따라 구분하였다. 환자의 추적주사는 의

무기록을 바탕으로 하였고 생존여부 확인을 위해 병력 조사와 전화 및 우편을 통한 탐문을 시행하여 39명의 환자에 대해 사망한 경우 사망 일시를 확인하였고 1995년 3월 31일을 연구 시점으로 하였다. 자료의 분석은 SPSS 통계프로그램을 이용하였고 생존률은 Kaplan-Meier법으로 산출하였으며 각 군간의 생존률의 차이는 log-rank test로 검정하였다.

## 결 과

### 1) 성별 및 연령분포

성별은 남자가 33예, 여자가 6예, 남녀비는 5.5:1로 남자가 대부분을 차지하였으며 연령 분포는 40세에서 60세 사이가 29명으로 74.3%를 차지하였다. 평균연령은 제 1군에서 50.5세이며 제 2군에서 51.3%세로 두 군간에 유의한 차이가 없었다(Fig. 1).

### 2) 종괴의 크기

제 1군에서는 종양의 크기가 4 cm 이상인 경우가 10예로 58.8%, 4 cm 미만인 경우가 7예로 41.2%이었고, 제 2군에서는 종양의 크기가 4 cm 이상인 경우가 17예로 77.3%, 4 cm 미만인 경우가 5예로 22.7%를 차지하였다(Table 1).

### 3) HBsAg 및 HBcAb와의 관계

HBsAg, HBcAb등을 측정하여 간염과 간암의 관계에 대해 분석하였다. HbsAg 양성율은 제 1군, 제 2군에서 각각 64.8%, 63.6%이며 HBcAb 양성율은 제 1군, 제 2군에서 각각 17.6%, 9.1%로 양군간의 차

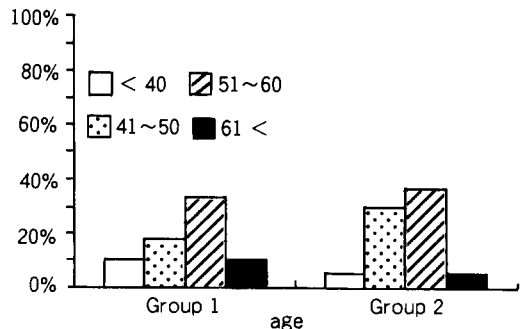


Fig. 1. Age distribution of 39 patients with HCC.

이는 없었다(Table 1).

4) 경동맥 색전술의 대한 반응

경동맥 색전술의 치료효과의 판정은 치료 전과 후의 CT 상 종괴 면적비의 백분율을 구하여 종괴가 보이지 않거나 잔류된 Lipiodol만 보이던 완전관해 CR (complete response), 50% 이상 감소하면 부분관해 PR(partial response), 25~50%의 감소면 최소관해 MR(minimal response), 그리고 25% 미만의 감소, 무변화 혹은 더 악화된 경우는 무반응 NR(no response)로 하였다. 제 1군에서 시행한 결과 CR이 5명(29.5%), PR이 4명(23.5%), MR이 4명(23.5%), NR이 4명(23.5%)이었다(Fig. 2).

한편 경동맥 색전술 시행 전과 후의 alpha fetoprotein치를 보면 CR의 경우 5예중 3예는 감소, 1예는 무변화, 그리고 1예는 증가하였고, PR의 경우 4

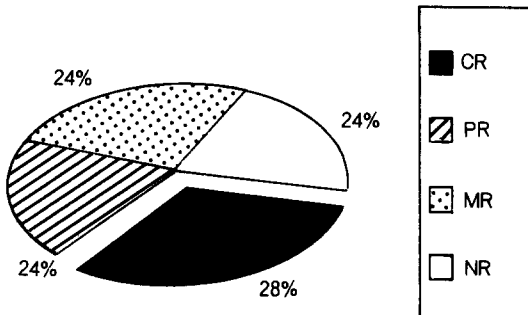


Fig. 2. Response to preoperative transarterial chemoembolization.

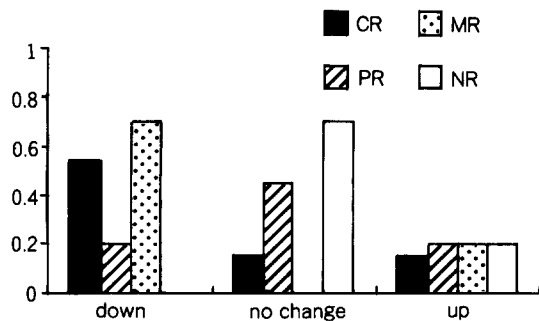


Fig. 3. Change of aFP level after transarterial chemoembolization.

예중 1예는 감소, 2예는 무변화, 그리고 1예에서는 증가하였으며, MR의 경우에도 4예중 3예에서는 감소하고 1예에서만 증가한 반면 NR의 경우에는 4예중 무변화 3예 및 증가 1예로 색전술에 대한 효과를 짐작할 수 있는 간접적인 지표로서 alpha fetoprotein이 유용함을 알 수 있었다(Fig. 3).

5) 치료 방법

수술전 경동맥 색전술은 평균 1.9회 시행되었고 마지막 시술로부터 절제까지의 기간은 평균 44.5(6~215)일이었다.

절제술은 간의 절제범위에 따라 일엽절제술 이상의 수술을 시행한 경우 대량절제(major resection)로 간주하고 좌외측구역절제술(Lt. lateral segmentectomy)을 포함한 일엽절제술 이하의 수술을 시행한 경우 소량절제(minor resection)로 간주하였다. 1군에서 대량절제가 8예, 소량절제가 9예이었으며 2군에서 대량절제가 7예, 소량절제가 15예이었고 두 군간에 있어서 절제술식의 차이는 없었다(Table 2).

6) 치료방법에 따른 생존율의 차이

수술전 경동맥 색전술 및 항암화학요법을 시행하고 절제술을 시행한 제 1군의 환자와 절제술만을 단독으로 시행한 제 2군의 환자에서 누적생존율을 산출하여 비교하였다. 제 2군의 경우 12개월에 91%, 24개월에 49%, 36개월에 30%이고 최장 52개월까지 생존한 환자가 있었다. 제 2군의 경우 12개월에 66.7%, 24개월에 20%에 불과하였고 32개월까지 모두 사망하였다. 양 군의 환자들의 누적 생존률간에는 통계적으로 유의

Table 2. Operative procedures performed on two groups of patients

	Group 1 (n=17)	Group 2 (n=22)
Major resection	8/17(47.1%)	7/22(31.8%)
Rt. lobectomy	3	3
Lt. lobectomy	5	4
Minor resection	9/17(52.9%)	15/22(69.2%)
Monosegmentectomy	6	7
Bisegmentectomy	3	8

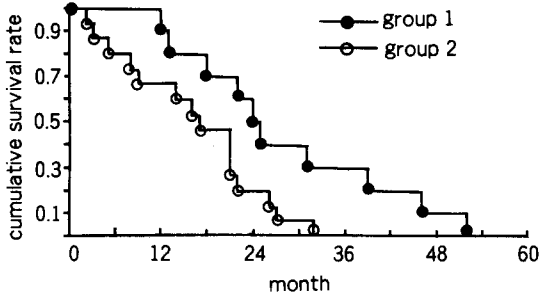


Fig. 4. Comparison of cumulative survival rates between group 1 and group 2.

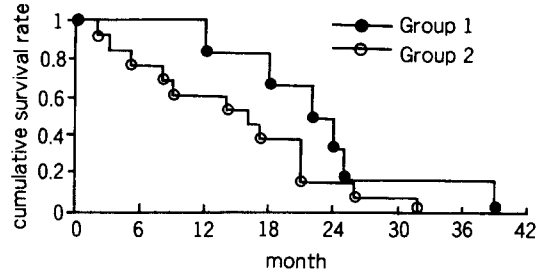


Fig. 5. Comparison of survival rate between Gr. 1 and Gr. 2 in advanced hepatoma.

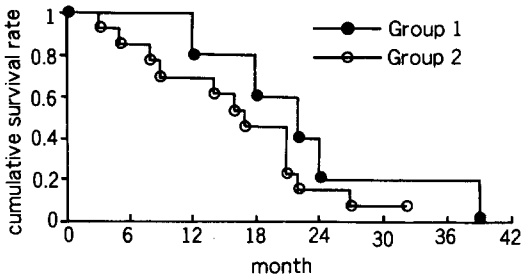


Fig. 6-1. Comparison of survival rate between Gr. 1 and Gr. 2 (Minor resection).

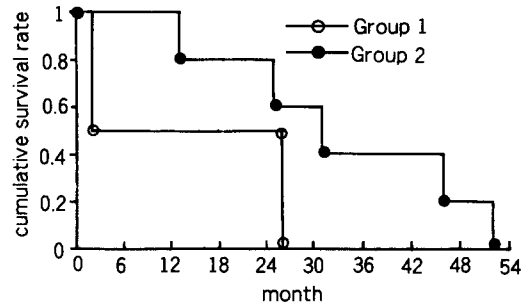


Fig. 6-2. Comparison of survival rate between Gr. 1 and Gr. 2 (Major resection).

한 차이가 있음을 95%의 신뢰구간에서 입증할 수 있었다( $p < 0.05$ )(Fig. 4).

### 7) 진행암에서의 치료방법에 따른 생존률의 차이

진행암(Stage III, IV)에서의 수술전 경동맥 색전술을 시행한 제 1군과 제 2군의 생존률을 산출하여 비교한 결과 12개월, 24개월 및 36개월 생존률이 제 1군의 경우 83%, 33%, 0%이었고, 제 2군의 경우 53%, 11%, 0%로 양 군의 누적 생존률은 유의한 차이가 있음을 나타내었다( $p > 0.05$ )(Fig. 5).

### 8) 절제 범위에 따른 제 1군과 제 2군간의 생존률 비교

Major Resection한 군과 Minor Resection한 군에서 Gr. 1과 Gr. 2간의 각각의 생존률을 비교한 결과 개별군의 수가 적어 통계적 의의를 찾기는 힘들었으나 비교적 전체적인 생존률과 비슷한 결과를 나타

내었다( $p > 0.05$ )(Fig. 6).

## 고 안

간절제술은 1888년 Langenbuch가 위상환자에서 간절제술을 경험한 이래 1952년 Lortat-Jacob<sup>10)</sup>, 1953년 Pack와 Baker 그리고 Quattlebaum이 간암환자에서 간엽절제술을 시행하였으며<sup>14)</sup> 이후 1975년에는 우삼구역 절제 및 좌삼구역 절제까지 가능하게 되었다<sup>16,18)</sup>. Starzl에 의해 1967년 처음 간이식수술이 성공하는 등<sup>17)</sup>간 외과학의 장족의 발전에도 불구하고 간세포암에 대한 수술의 결과는 그다지 만족스럽지 못하지만 초음파검사, 전산화 단층촬영, 혈관촬영, 나아가서는 MRI, helical CT, color doppler등의 영상진단방법의 발달로 종양의 해부학적 평가 및 조기발견이 증가하면서 최근에는 그에 대한 좋은 성과들이 보고되어지고 있다.

우리나라와 같이 바이러스성 간염의 유병률이 높은 지역에서는 간암환자에서 기존의 간경변이 동반되어 있는 경우가 많아 수술로 종양의 절제에 성공하는 경우는 9~27%에 불과하다고 한다<sup>2)</sup>. 그러므로 간암의 유일한 근치적 치료방법으로 믿어지던 수술적 절제는 이러한 한계점으로 인해 그 적용에 제한을 받고 있다. 간 악성종양의 간동맥혈류 차단술을 통한 치료는 원발성 혹은 전이성 간암은 대체로 과혈관성이고 85~100%의 혈류를 간동맥으로부터 받는다는 사실에 착안하여 1952년 Markowitz 등이 주간동맥(proper hepatic artery)을 결찰하여 혈류공급이 90% 이상 차단됨을 확인함으로써 비롯되었다<sup>11)</sup> 이후 더 나아가 간동맥 내강 내에 경피적으로 접근하여 색전물질을 주입함으로써 폐쇄시키는 방법이 임상에서 이용되기 시작하였고<sup>1, 15, 19, 20, 21)</sup> 1980년대 들어 몇몇 연구자들이 경동맥 색전술후 거의 수술적 치료에 버금가는 결과를 보고하였는데 이들에 의하면 1년생존률이 종괴의 크기, Child class에 따라 44~77%에 이른다고 한다<sup>7, 13, 20)</sup>. 그리하여 경동맥 색전술은 현재에 이르기까지 간암의 비수술적 요법중 가장 중요한 위치를 차지하게 되었다. 심지어 Yoshimi는 절제가능한 간세포암에 대해서도 수술적 치료가 불필요하고 경동맥 색전술만으로 수술과 유사한 결과를 얻을 수 있다고 주장하기도 했다<sup>22)</sup>. 그러나 Yamasaki 등은 수술적 절제술과 비교했을 때 경동맥 색전술을 다소 불량한 예후를 보인다고 했으며 간세포암의 치료방법의 선택에 있어서 간에서 표재성으로 위치하는 종양의 경우 절제술, 심재성 종양의 경우 ethanol injection, 4개 이상의 다발성 종양인 경우 경동맥 색전술의 시행을 권하고 있다<sup>21)</sup>. 한편 Kuroda 등은 직경 2cm 이하의 작은 간세포암이라 할지라도 경동맥 색전술만으로 완치가 불가능하며 반드시 수술적 절제와의 병합요법을 시행하는 것이 바람직하다고 하였다<sup>9)</sup> 대부분의 경우 경동맥 색전술은 수술적 절제가 불가능할 정도의 큰 종양이나 양측 간엽에 걸친 다발성 종양, 불량한 간기능으로 간절제술의 적용이 되기 어려운 환자들에 대하여 주로 사용되어왔다. 또한 종양의 크기를 일단 수술전 경동맥 색전술로 감소시켜 좀더 손쉽고 안전한 절제를 가능하게 할 수 있었다는 보고들도 있고 간절제시 빈번한 장기에 대한 조작으로 간내 전이가 문제되는데 수술전에 경동맥색전술을 시행함으로써 그에대한 위험도를 어느

정도 줄일 수 있다는 주장도 있다. 수술적 절제에서도 수술장 소견과 절제표본의 절단면의 관찰조건을 종합함으로써 종양의 성공적인 절제여부에 따라 절대치유절제, 상대치유절제, 절대비치유절제, 상대비치유절제 등으로 구분하는데 이러한 구분에 따른 예후의 차이는 매우 심하다. Kawarada 등은 5년 생존률의 비교결과 절대치유절제는 100%, 상대치유절제는 59.1%, 그리고 상대비치유절제의 경우는 10.9%로 구분에 따른 예후의 차이를 보이는데 그들은 상대비치유절제의 경우 1년 및 3년간의 비재발율이 56.1% 및 28.8%인데 비해 수술전 경동맥색전술을 하고 상대비치유절제가 된 경우에도 예후를 개선한다고 하였는데<sup>8)</sup>, 저자의 연구결과에서도 진행암에 있어서 수술만 시행한 경우(제 2군) 1년 및 2년 생존률이 53.8% 및 15.3%이나 수술전 색전술을 시행한 경우(제 1군) 1년 및 2년 생존률이 83.3%와 33.3%로 이와 유사한 결과를 얻을 수 있었다. Morino 등은 수술전 경동맥 색전술과 수술적 절제의 병합치료를 시행한 군과 단독으로 수술만 시행한 군의 생존률을 비교한 결과 유의한 차이를 발견하지는 못하였으나 수술후 적출표본의 현미경적 관찰상 수술전 경동맥 색전술을 시행한 경우 58%에서 종양의 괴사를 관찰할 수 있었다고 하였다<sup>12)</sup>. 그러므로 이러한 병합치료의 이론적인 잇점을 증명하기 위해서는 전향적인 무작위 연구가 필요할 것으로 생각되며 향후 간세포암의 치료에서 이러한 병합치료를 적극적으로 도입하여 시행함이 타당할 것으로 생각된다. 앞에서 논한 바와 같이 경동맥 색전술과 수술적 절제는 그 우열을 논하는 것이 무의미하다고 할 수 있으며 두 가지 치료 수단이 상호 보완적으로 작용할 수 있다는 관점에서 그 적응증을 결정하여야 할 것으로 생각된다.

## 결 론

저자는 1985년 1월부터 1994년 6월까지의 기간 동안 고려대학교 의과대학 외과학 교실에서 경험한 간세포암 환자중 수술전 경동맥 색전술 및 수술적 절제술에 의한 병합요법을 시행받은 환자군과 수술 단독요법으로 치료받은 환자군의 생존률을 산출 비교하여 다음과 같은 결과를 얻었다.

1) 병합치료군의 경우 생존률은 12개월에 91%, 24개월에 49%, 36개월에 30%이고 최장 52개월까지 생

존한 환자가 있었다.

2) 수술 단독치료군의 경우 생존률은 12개월에 66.7%, 24개월에 20%에 불과하였고 32개월까지 모두 사망하였다.

3) 양군의 환자들의 누적 생존률간에는 수술 단독치료군보다 병합치료군에서 1년, 2년, 3년 생존률의 개선을 보여 통계적으로 유의한 차이가 있음을 95%의 신뢰구간에서 입증할 수 있다.

4) 비교적 진행된 간암의 경우에도 병합치료군이 수술 단독치료군에 비해 높은 생존률을 보였다.

5) 소량절제 및 대량절제를 시행한 각각의 경우에도 병합치료군이 수술 단독치료군에 비해 높은 생존률을 보였다.

그러므로 이상의 결과에 미루어 간세포암의 치료에 있어서 수술전 경동맥 색전술의 효과가 인정되므로 경동맥 색전술과 수술적 절제의 상호보완적인 병합치료가 향후 간세포암의 치료에 활용되는 것이 바람직할 것으로 사료된다.

## REFERENCES

- 1) 고윤석, 노미환, 안정경 등. 원발성 간암환자에서 간동맥 색전술의 치료효과-II. 중간추적 생존률-. 대한내과학회잡지 **35**(3): 375, 1988
- 2) 이홍주, 김수태: 근치적 절제술을 시행한 원발성 간세포암에 대한 임상적 연구. 외과학회지 **38**(5): 625, 1990
- 3) 정한국: 간암발생과 환경. 소화기학회지 **12**: 21, 1980
- 4) 한국인 암등록 조사자료 분석보고서: 보건사회부, 17, 1994
- 5) 사망원인 통계연보: 통계청, 188, 1993
- 6) Breedis C, Young G: *The blood supply of neoplasms in the liver.* Am J Pathol **30**: 965, 1954
- 7) Furui S, Otomo K, Itai Y, et al: *Hepatocellular carcinoma treated by transcatheter arterial embolization: Progress evaluated by computed tomography.* Radiology **150**: 773, 1984
- 8) Kwarada Y, Imai T, Iwata M, et al: *Significance of multidisciplinary therapy for hepatocellular carcinoma.* Cancer Chemother Pharmacol **31**: S13-9, 1992
- 9) Kuroda C, Sakurai M, Monden M, et al: *Limitation of transcatheter arterial chemoembolization using iodized oil for small hepatocellular carcinoma: A study in resected cases.* Cancer **67**(1): 81, 1991
- 10) Lortat-Jacob JL, et al: *Hepatectomie droite reglee.* Press Med **60**: 549, 1952
- 11) Markowitz J: *The hepatic artery embolization in the treatment of hepatic neoplasm.* Surg Gynecol Obstet **95**: 644, 1952
- 12) Morino M, Miglietta C, Grosso M, et al: *Preoperative chemoembolization for hepatocellular carcinoma.* J Surg Oncol Suppl **3**: 91, 1993
- 13) Ohnishi K, Tanabe Y, Ryu M, et al: *Prognosis of hepatocellular carcinoma smaller than 5 cm in relation to treatment.* Hepatol **7**(6): 1285, 1987
- 14) Quattelbaum JK: *Massive resection of liver.* Ann Surg **137**: 787, 1953
- 15) Sakon M, Kambayashi J, Taniguchi K, et al: *Effects of transcatheter hepatic arterial embolization on coagulation and fibrinolysis in patients with hepatocellular carcinoma.* Am J Gastroenterol **86**(12): 1800, 1991
- 16) Starzl TE, et al: *Right trisegmentectomy for hepatic neoplasm.* Surg Gynecol Obstet **150**: 208, 1980
- 17) Starzl Te, et al: *Experience of hepatic transplantation: 348.* Saunders, Philadelphia, 1969
- 18) Starzl TE, et al: *Left hepatic trisegmentectomy.* Surg Gynecol Obstet **155**: 21, 1982
- 19) Takayasu K, Shima Y, Maramatsu Y, et al: *Hepatocellular carcinoma: Treatment with intra-arterial iodized oil with and without chemotherapeutic agents.* Radiology **162**: 345, 1987
- 20) Yamada R, Sato M, Kawabata M, et al: *Hepatic artery embolization in 120 patients with unresectable hepatoma.* Radiology **148**: 397, 1983
- 21) Yamasaki S, Hasegawa H, Makuuchi M, et al: *Choice of treatment for small hepatocellular carcinoma: Hepatectomy, embolization and ethanol injection.* J of Gastroenterol Hepatol **6**: 408, 1991
- 22) Yoshimi P, Nagao T, Inoue S, et al: *Comparison of hepatectomy and transcatheter arterial chemoembolization for the treatment of hepatocellular carcinoma.* Hepatology **16**(3): 702, 1992