

## Poland 증후군 여자 환자에 대한 유방재건성형술

엠디클리닉(이상달유방클리닉)

이 상 달

### Breast Reconstruction Using Saline Implants in a Woman with Poland Syndrome

Sang-Dal Lee, M.D.

Poland syndrome is a rare anomaly characterized by a unilateral absence of the pectoral muscles, ipsilateral syndactyly and microdactyly. Associated anomalies include defects of the ipsilateral ribs and costal cartilages, and breast parenchyma in women. Herein, a case of a 22 years old woman is reported. She had no right pectoralis major, ipsilateral breast parenchyma and anterior parts of the ipsilateral 2<sup>nd</sup>, 3<sup>rd</sup>, 4<sup>th</sup> and 5<sup>th</sup> ribs. Under general anesthesia, a tissue expander was placed laterally between the subcutaneous and intercostal tissues and anteriorly to the pleura. A repeated saline injection via the expander connected port induced tissue expansion. The total amount of injected saline was 550 cc, and the expander was replaced with a 300 cc prefilled saline implant. The other breast was augmented by insertion of a 150 cc saline implant for symmetry as this was requested by the patient. There were no specific complications, with the exception of a persisting ipsilateral axillary wrinkle. To remove this wrinkle, a combined latissimus dorsi flap may be helpful. (*J Korean Surg Soc* 2004;67:476-479)

**Key Words:** Poland syndrome, Breast reconstruction, Tissue expansion with implant

**중심 단어:** Poland 증후군, 유방재건술, 유방보형물

M.D. Clinic (Lee Sangdal Breast Clinic)

책임저자 : 이상달, 서울시 강남구 청담동 84-1  
☎ 135-100, 엠디클리닉(이상달유방클리닉)  
Tel: 02-542-0081, Fax: 02-542-4443  
E-mail: br21c@yahoo.co.kr

접수일 : 2004년 4월 20일, 게재승인일 : 2004년 8월 20일  
이 논문의 요지는 2003년 추계외과학회에서 포스터 전시하였음.

### 서 론

1841년 Alfred Poland에 의해 기술된 Poland 증후군은 선천적으로 한쪽 흉부의 발달 장애를 보여 편측의 유방과 유두, 피하조직, 대흉근과 소흉근을 포함한 흉부 조직의 결손, 늑간 연골 및 2~4번째 혹은 2~5번째 늑골의 결손, 편측 액와부 체모 결손, 편측 수부 장애(brachysyndactyly) 등을 동반한다.(1) 기형의 범위는 다양하며 이 모든 기형이 모두 나타나는 경우는 드문 편이다.(2) 또한 대부분 편측으로 발생하며 양측성은 드물게 보고되고 있다.(3) 이는 남성에게 더욱 호발하는데 여성에게 발생한 경우 한쪽 흉부의 결손은 유방의 손실로 인한 심각한 미용적인 문제를 일으켜 미용적인 목적하의 재건성형이 필요하다. 저자는 자가조직의 이식술 없이 유방보형물만을 이용하여 재건성형술을 시술하였기에 보고하는 바이다.

### 증 례

**병 력:** 27세의 여자는 우측 유방의 발육 부전을 주소로 내원하였고 이전에 Poland 증후군에 대해 전혀 알지 못했다.

**이학적 검사:** 환측 유두 및 유륜부는 반대편에 비해 심하게 위축되어 있었고 상방으로 전위되어 있었다(Fig. 3A). 손의 기형은 동반되지 않았고 대화상 지능 이상은 없었다.

**유방촬영술:** 우측 흉부의 유방조직과 대흉근 결손(Fig. 1)  
**흉부 X-ray 촬영:** 우측 2, 3, 4, 5 번째 늑골의 전방부 결손(Fig. 2)

**심전도:** 정상

**혈액 검사:** 정상 신장 기능

**치료:** 전신 마취 하에 확장형 유륜절개하여 환측 피하 조직과 외측 늑간조직 및 전방 흉막 사이를 박리하여 공간을 확보한 후 조직확장기(Round tissue expander, Mentor Corp.)를 삽입하였다. 조직확장기와 연결된 주입 포트는 보형물 외측 액와부 중심연에 위치시켰다. 피하 조직과 피부 절개 부위를 흡수 봉합사 및 Steri strips로 봉합한 후 조직확장기의 연결 주입구를 통해 식염수 100 cc를 주입하였다. 3개월에 걸쳐 5회의 식염수 주입으로 550 cc까지 확장하였다. 그

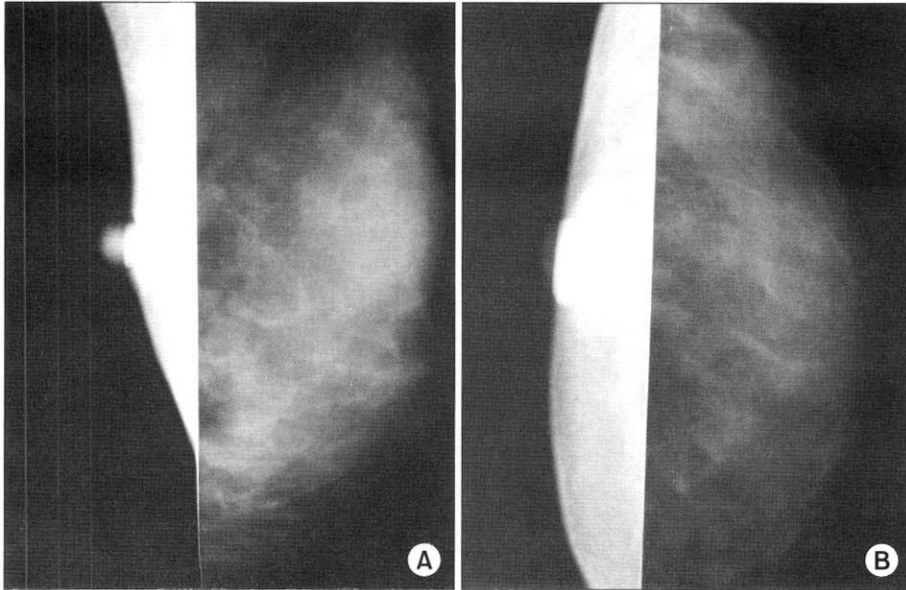


Fig. 1. Mammography: absence of unilateral breast parenchyma and pectoralis muscle. (A) MLO View, (B) CC View.

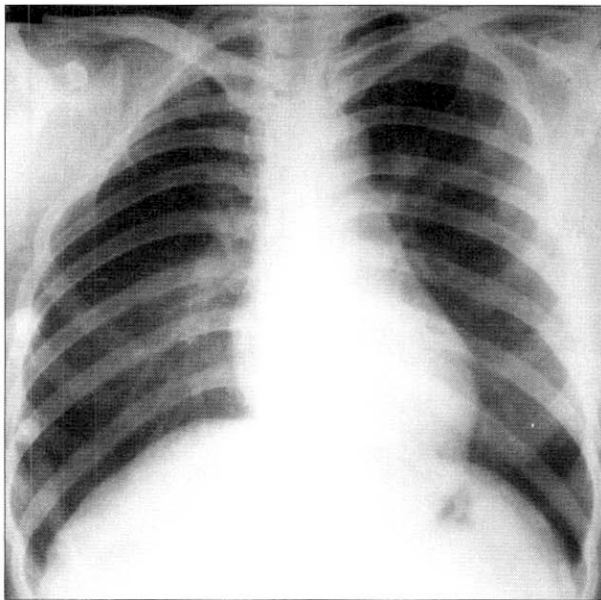


Fig. 2. Chest PA: absence of anterior parts of unilateral 2, 3, 4, 5<sup>th</sup> ribs.

리고 충분한 조직확장을 위해 2개월 간의 경과 관찰 후 기존의 조직확장기를 제거하고 300 cc의 prefilled type의 생리 식염수 백으로 교체하였다. 아울러 반대편 유방은 150 cc의 식염수 백을 사용한 확대성형을 통해 양쪽 유방의 대칭을 유도하였다(Fig. 3). 환자는 수술 후 높은 만족도를 보였으며 정상적인 모습으로 일상생활에 복귀하였다.

## 고 찰

Poland 증후군은 1/7,000~1/100,000 정도의 발생률을 보이는 선천적 장애로 2 : 1~3 : 1 정도로 남자에게 호발한다.(4,5) 원인은 확실하지 않으며 다만 태생기에 쇄골하동맥의 발달 장애로 인한 발육 부전정도로 추측되고 있다.(6) 임상적 양상은 다양하여 모든 증상이 다 나타나기보다는 이들 중 몇 가지의 증상이 혼합되며 경중의 정도 역시 여러 가지이다.(7) 간혹 비뇨기계통, 척추, 심혈관계 등의 기형을 동반하기도 하나(8) 가장 흔히 볼 수 있는 증상은 유방과 유두, 늑골, 대흉근 등의 흉부 조직의 결손이다.(9,10) 본 증례의 환자도 편측의 유방과 대흉근, 소흉근, 늑골 등의 흉부 조직 결손을 보인 경우이다. 대흉근이 결손되어 있는 경우 그 주변 근육의 보상작용에 의해 실제로 환자는 불편함을 거의 느끼지 못하는 경우가 많다.(11) 따라서 이들 환자에 대한 재건 수술은 미용적인 목적을 띠게 되는 경우가 많은데 심한 정도가 다양하여 수술방법에 있어서 표준화되기는 힘들고 개개인의 환자에게 적합하고 다양한 수술이 필요하다.

여러 가지 방법 중 지방과 진피층의 이식술이 시행될 수 있으나 이는 장기적으로 형태를 유지하기 어려운 단점이 있다.(12) 최근에는 흉벽 결손에 대해 유리 피판 이식이 점차 보편화되고 있는 추세이며(13) 대흉근 결손을 대치하고 액와부의 주름진 부분을 상쇄하고자 광배근 이식을 시행할 수 있으나(14) 이는 등쪽에 커다란 흉터를 남기게 되고 공여부에 지속적인 체액 고임을 유발할 수 있으며 장시간의 수술시간 및 2회 이상의 수술이 필요하다는 단점과 장기적으로 이식근의 위축 등으로 추후 결과에 대한 재관정이 필

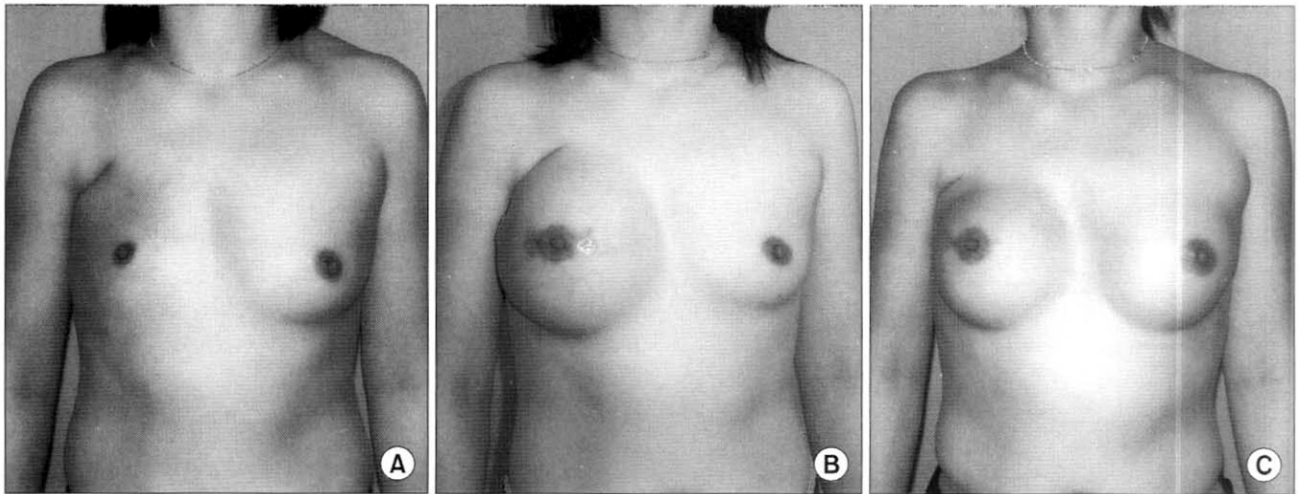


Fig. 3. Pictures of the case. (A) preoperative (B) expansion state (C) postoperative.

요하다는 문제점도 안고 있다.(13) 저자의 경우 환자가 젊은 여성으로 단지 작은 가슴에 대한 문제만을 호소하며 대흉근 치환 이식에 대한 합병증은 수용하기를 꺼려 광배근의 이식술 없이 유방보형물만을 사용하여 흉부재건 및 유방재건술을 시도하였다. 이는 최소한의 흉터를 남기고 환자가 원하는 문제점을 개선하기 위한 방법으로 일반적인 미용적 목적의 유방성형술과 크게 다르지 않다. 공여부 손상이 없고 수술 범위가 크지 않아 비교적 간편하고 회복이 빠르며 합병증 가능성을 최소화할 수 있다. 다만 모자라는 조직의 확장을 위해 조직확장기 삽입 후 주기적인 조직확장기라는 과정을 거쳐야 했다. 조직확장시 기저부의 늑골 결손으로 인해 늑막쪽으로의 확장 가능성도 염두에 두어 조직확장기의 삽입 시 가능한 기저부에 잔존하는 늑골이 일부라도 위치하도록 하였으며 주기적 관찰 시 호흡장애가 없음을 확인하였다. 조직확장 시 위축되어 있던 유륜부의 확장도 이루어져 양쪽 유륜의 크기가 거의 동일하게 되었다. 보형물 삽입 시 흔히 주의해야 할 합병증은 염증, 보형물 이탈, 구형구축 등이다.(15) 저자의 경우 염증이나 혈종 또는 보형물 이탈, 그리고 구형구축 등의 합병증 없이 조직확장 및 영구보형물 삽입이 이루어 졌다. 대부분 재건성형술시의 영구보형물은 촉감이나 자연스러운 모양을 위해 실리콘 겔 백을 선호한다. 본 증례의 경우 환자가 젊은 연령이고 악성종양수술 환자가 아닌 모양 이상으로 인한 재건성형인 점과 환자 스스로도 실리콘 겔에 대한 거부감이 있는 점을 고려하여 식염수 백으로 대체하였고 이때 가급적 좋은 촉감을 위해 수술 중 식염수를 주입하는 밸브가 있는 형태가 아닌 보형물 제조 시 식염수가 채워져 있어 주입구가 없는 제품인 prefilled type을 사용하였다. 또한 표면이 거친 형인 textured type이 아닌 표면이 미끈한 보형물 smooth type을 사용하였다. 보형물 표면이 미끈한 경우 삽입 시 흔

히 발생할 수 있는 합병증 중에는 보형물의 위치 이동을 들 수 있다.(16,17) 따라서 해부학적으로 정확한 공간 박리는 중요하며 적당히 보형물을 덮을 조직도 필요하다.(18) 저자는 조직확장기 삽입 시 확장된 유륜 절개를 통해 손가락을 이용한 정확한 공간 박리를 하여 추후에 영구 보형물 삽입 시에도 공간 내에서 변위를 일으킬 위험성을 배제하였으며 반대편 정상 유방에 대한 확대성형술을 시행하여 다시 한번 대칭성을 유지할 기회를 가졌다.

생리식염수 보형물의 수명이 어느 정도인지는 확실하지 않다. 그러나 최근의 보형물들은 상대적으로 내구성이 강하여 비교적 반영구적일 것으로 기대된다. 하지만 보형물의 손상이 있더라도 식염수 보형물의 경우 국소 마취하에 간단히 교체가 가능하다는 점에서 문제가 되지 않을 것이다. 다만 대흉근 결손으로 인한 액와부의 접합 현상은 크게 개선되지 않아 광배근 이식술의 시행을 병행하는 것이 필요할 것으로 생각한다.

## REFERENCES

- 1) Ravitch MM, Poland's syndrome. In: Ravitch MM, ed. Congenital deformities of the chest wall and their operative correction. Philadelphia, London, Toronto: WB Saunders; 1977. p.233-71.
- 2) Urschel HC Jr, Byrd HS, Sethi SM, Razzuk MA. Poland's syndrome: improved surgical management. Ann Thorac Surg 1984;37:204-11.
- 3) Karnak I, Tanyel FC, TuncbilekE, Unsal M, Buyukpamukcu N. Brief clinical report. Bilateral Poland anomaly. Am J Med Genet 1998;75:505-7.
- 4) Fokin AA, Robicsek F. Poland's syndrome revisited. Ann Thorac Surg 2002;74:2218-25.

- 5) Azner JMP, Urbano J, Laborda EG, Moreno PQ, Vegara LF. Breast and pectoralis muscle hypoplasia. A mild degree of Poland's syndrome. *Acta Radiologica* 1996;37:759-62.
- 6) Bavnick JN, Weaver DD. Subclavian artery supply disruption sequence: Hypothesis of a vascular etiology for Poland Klippel-Feil, and Moebius. *Am J Med Genet* 1986;23:903-18.
- 7) Urschel HC Jr. Poland's syndrome. *Chest Surg Clin N Am*. 2000;10:393-403,viii.
- 8) Shamberger RC, Welch KJ, Upton J. Surgical treatment of thoracic deformity in Poland's syndrome. *J Pediatr Surg* 1989; 24:760-5.
- 9) Copper RA, Johnson MS. Mammographic depiction of Poland's syndrome. *Br J Radiol* 1990;63:302-3.
- 10) Wright AR, Milner IRH, Bainbridge LC, Wilsdon JB. MR and CT in the assessment of Poland syndrome. *J Comput Assist Tomogr* 1992;16:442-7.
- 11) Lee YH, Chun S. Congenital absence of pectoralis major: A case report and isokinetic analysis of shoulder motion. *Yonsei Med J* 1991;32:87-90.
- 12) Mestak J, Zadorozna M, Cakrotova M. Breast reconstruction in women with Poland's syndrome. *Acta Chir Plast* 1991;33: 137-44.
- 13) Avci G, Misirlioglu A, Eker G, Akoz T. Mild degree of Poland's syndrome reconstruction with customized Silocone prosthesis. *Aesth Plast Surg* 2003;27:112-5.
- 14) Ohmori K, Takada H. Correction of Poland's pectoralis major muscle anomaly with latissimus dorsi musculocutaneous flaps. *Plast Reconstr Surg* 1980;65:400-4.
- 15) Glat PM, Longaker MT, Colen LB, Siebert JW. Reconstruction of Poland's chest deformity using microvascular tissue transfer. In: *Proceedings of the Northeastern Society of Plastic Surgeon, Twelveth Annual Meeting*. Boston: MA; 1995. p.34-5.
- 16) Gatti JE. Poland's deformity reconstruction with a customized, extrasoft Silicone prosthesis. *Ann Plast Surg* 1997;39:122-30.
- 17) Seyer AE, Icochea R, Graeber GM. Poland's anomaly: Natural history and long term results of chest wall reconstruction in 33 patients. *Ann Surg* 1988;208:776-82.
- 18) Hochberg J, Ardenghy M, Graeber GM, Murray GF. Complex reconstruction of the chest wall and breast utilizing a customized silicone implant. *Ann Plast Surg* 1994;32:524-8.