

고형 유두상 종양과 비기능성 도세포종

— 감별진단과 면역조직화학 염색에 의한 발생기원 연구 —

성균관대학교 의과대학 삼성서울병원 일반외과 및 *진단병리과

김대겸 · 이상달 · 박해린 · 노상익 · 허진석 · 노재형
손태성 · 남석진 · 최성호 · 양정현
김용일 · 오영훈*

= Abstract =

Solid and Papillary Neoplasm and Nonfunctioning Islet Cell Tumor: Differential Diagnosis and Study of Histopathogenesis by Immunohistochemical Staining

Dae-Kyum Kim, M.D., Sang-Dal Lee, M.D., Hai-Lin Park, M.D., Sang-Ik Noh, M.D.
Jin-Seok Heo, M.D., Jae-Hyung Noh, M.D., Tae-Sung Sohn, M.D., Seok-Jin Nam, M.D.
Seong-Ho Choi, M.D., Jung-Hyun Yang, M.D., Yong-Il Kim, M.D.
and Young-Lyun Oh, M.D.*

Departments of Surgery and *Diagnostic Pathology, Samsung Medical Center,
Sungkyunkwan University School of Medicine, Seoul, Korea

Purpose: Solid and papillary neoplasms and nonfunctioning islet cell tumors are both rare pancreatic tumors, and their clinical and pathological features are similar which makes it hard to differentiate between them. Because both tumors have different prognoses, it is important to have precise diagnosis. The etiology of solid and papillary neoplasm is not precisely known. The role of sexual hormone has been debated as this tumor occurs mostly in women. **Methods:** We retrospectively reviewed the medical records of 13 patients with solid and papillary neoplasm and 11 patients with nonfunctioning islet cell tumors who had been treated by surgical resection between October 1994 and May 1999 at Samsung Medical Center. Immunohistochemical stainings were performed for neuron-specific enolase (NSE), chromogranin, somatostatin, alpha 1-antitrypsin, estrogen (ER), and progesterone (PR) receptors. **Results:** The average ages of the patients with solid and papillary neoplasms and nonfunctioning islet cell tumors were 39.5 and 47.8 respectively. The male to female ratio was 2 to 11 and 6 to 5, respectively and solid and papillary neoplasms were more common in women. CT showed a cystic mass in 76.9% (10/13) of the solid and papillary neoplasm patients and 20% (2/10) of nonfunctioning islet cell tumor patients. Lymphadenopathy was noted in 0% (0/13) of the solid and papillary neoplasm cases and in 50% (5/10) of the nonfunctioning islet cell tumor cases, and calcifications were present in 46.2% (6/13) and 0% (0/10) of those cases, respectively. The solid and papillary neoplasms were located most commonly in

책임저자 : 김용일, 서울시 강남구 일원동 50, ☎ 135-710, 삼성서울병원 일반외과
Tel: 3410-0927, Fax: 3410-0929, E-mail: kk88@samsung.co.kr

접수일 : 2000년 6월 14일, 게재승인일 : 2000년 7월 22일

본 논문의 요지는 1999년 11월 7일 대한외과학회 추계학술대회에서 구연되었음.

본 논문은 삼성서울병원 임상 연구비 지원으로 이루어진 것임.

the tail of the pancreas (7 cases), and nonfunctioning islet cell tumors were located most commonly in the head of the pancreas (5 cases). No malignancies were detected in the solid and papillary neoplasms. Seven cases of the nonfunctioning islet cell tumors (63.6%) were malignant. Both solid and papillary neoplasms and nonfunctioning islet cell tumors stained positive for NSE and alpha 1-antitrypsin in all cases and they were chromogranin positive in 25% (3/12) and 100% (10/10) and somatostatin positive in 25% (3/12) and 60% (6/10) of the cases, respectively. A solid and papillary neoplasm stained positive for ER in 1 case and for PR in 5 cases. However, only 1 case of a nonfunctioning islet cell tumor stained positive for PR. **Conclusion:** A nonfunctioning islet cell tumor is more malignant tumor than a solid and papillary neoplasm, and age, presence of cysts, lymphadenopathy, calcification, and chromogranin staining can all be used for differential diagnoses of these tumors. Both the solid and papillary neoplasms and the nonfunctioning tumors are thought to originate from a stem cell capable of differentiating into endocrine cells. The sexual hormone seems to have a role in the development of solid and papillary neoplasms.

Key Words: Solid and papillary neoplasm, Nonfunctioning islet cell tumor, Differential diagnosis, Pancreatic neoplasm

중심 단어: 고형 유두상 종양, 비기능성 도세포종, 감별진단, 췌장 종양

서 론

대상 및 방법

고형 유두상 종양(solid and papillary neoplasm)과 비기능성 도세포종(nonfunctioning islet cell tumor)은 모두 매우 드문 췌장 종양이지만 임상양상이나 병리 조직소견이 서로 비슷하여 수술 전후 감별이 어려운 경우가 종종 있다. 하지만 고형 유두상 종양은 악성도가 낮은 반면 비기능성 도세포종은 악성도가 매우 높기 때문에 두 질환에 대한 정확한 진단이 반드시 필요하다.(1-4)

최근 두 종양의 감별진단에 대한 연구 논문들이 보고되고 있으나 종양의 적은 발생 빈도로 연구가 제한적이었다. Kitajima등(1)은 두 종양의 임상적 감별점을 제시한 바 있으나 여러 문헌에 보고된 증례를 모아 고찰한 것으로 두 종양의 대조연구는 아니었다.

한편 고형 유두상 종양은 근래 들어 연구되기 시작한 종양으로 발생기원이 아직 정확히 알려져 있지 않고 특히 대부분이 여성에서 발생하는 것에 대하여 성호르몬 관련여부가 논란의 대상이 되고 있다.(7-15)

본 연구의 목적은 삼성서울병원에서 수술적 경험한 고형 유두상 종양과 비기능성 도세포종을 비교 분석하여 감별점을 제시하고 면역조직화학 염색을 통하여 조직 발생기원과 성호르몬 관련성을 알기 위함이다.

1994년 10월부터 1999년 5월까지 4년 8개월간 삼성서울병원에서 외과적 절제술을 시행받은 고형 유두상 종양 13명과 비기능성 도세포종 11명의 의무기록을 후향적으로 검토하였다. 각 환자의 임상적 증상 및 증후, 수술 전 영상진단(CT, 혈관 조영) 소견을 위주로 검토하였으며 최근까지의 경과를 외래 입원기록 및 재입원 기록을 통해 확인하였다.

면역조직화학 염색으로 고형 유두상 종양 12예와 비기능성 도세포종 10예에서 신경내분비 종양 표식자(marker)인 neuron-specific enolase, chromogranin, 내분비 표식자인 somatostatin, acina cell 표식자인 alpha1-antitrypsin이 시행되었으며 두 종양의 성호르몬 관련성을 알아보려고 estrogen receptor와 progesterone receptor에 대한 염색이 시행되었다. 자동 면역 염색기(autoimmunostainer, DAKO, Denmark)를 이용한 Avidin-Biotin-Peroxidase Complex (ABC method)법(16)을 사용하여 면역조직화학 염색을 시행하였으며 사용한 항체조성은 다음과 같다.

Anti-neuron specific enolase (Zymed, USA)	1 : 80
Anti-chromogranin (DAKO, Denmark)	1 : 300
Anti-somatostatin (DAKO, Denmark)	1 : 30
Anti-a1-antitrypsin (DAKO, Denmark)	1 : 600

Anti-estrogen receptor (DAKO, Denmark) 1 : 100

Anti-progesterone receptor (DAKO, Denmark) 1 : 80

통계분석은 SPSS를 이용하여 연령과 종양크기 비교는 Mann-Whitney test를 사용하였고 성별, 방사선학적 소견, 종양위치, 면역조직화학 염색 결과는 Chi-square test를 사용하여 비교 분석하였다.

Table 1. Clinical features

	SPN	NIT
Age (mean age)	16~66 years (39.5)	30~64 years (47.8)
Sex (M : F)*	2 : 11	6 : 5
Clinical findings		
Abdominal pain	7	6
Asymptomatic	6	4
Mass	2	2
Recent onset DM	1	1
Weight loss	0	3
Jaundice	0	1

SPN = solid and papillary neoplasm; NIT = nonfunctioning islet cell tumor.

*p=0.043

결 과

1) 연령 및 성별(Table 1)

고형 유두상 종양 환자의 연령은 16~66세로 평균 39.5세였으며 비기능성 도세포종은 30~64세로 평균 47.8세였다. 남 : 여 비율은 고형 유두상 종양이 2 : 11, 비기능성 도세포종이 6 : 5로 고형 유두상 종양은 여성에서 많이 발생하였다(P=0.043).

2) 증상 및 증후(Table 1)

두 종양 모두 가장 흔한 증상은 복통으로 고형 유두상 종양은 7예, 비기능성 도세포종은 6예였고 무증상인 경우가 고형 유두상 종양은 6예, 비기능성 도세포종은 4예였고 복부종괴는 각각 2예, 최근 시작된 당뇨가 각각 1예씩이었다. 비기능성 도세포종의 경우 체중감소가 3예, 황달이 1예에서 동반되었다. 혈중 종양 표식자인 CEA와 CA 19-9는 두 종양의 모든 예에서 측정되었는데 악성 비기능성 도세포종 2예에서만 CA 19-9이 115 U/ml와 58.1 U/ml로 증가되었다.

3) 방사선학적 소견(Table 2, Fig. 1)

CT는 비기능성 도세포종 1예를 제외한 모든 예에서 시행되었는데 두 종양 모두 대부분은 경계가 분

Fig. 1. CT findings of tumors. Solid and papillary neoplasm (Left) shows cystic mass with calcification. Nonfunctioning islet cell tumor (Right) is solid mass without calcification but there are lymph nodes enlargement.

Table 2. CT findings

	SPN (%)	NIT (%)	p value
Cystic mass	10/13 (76.9)	2/10 (20.0)	0.007
Solid mass	3/13 (23.1)	8/10 (80.0)	
LN* enlargement	0/13 (0.0)	5/10 (50.0)	0.004
Calcification	6/13 (46.1)	0/10 (0.0)	0.012

SPN = solid and papillary neoplasm; NIT = nonfunctioning islet cell tumor.

*LN = lymph node.

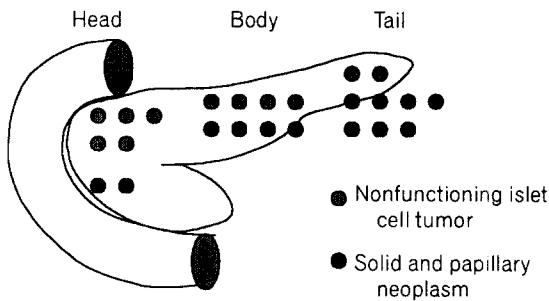


Fig. 2. Location.

명한 종양으로 보였으나 악성 비기능성 도세포종 2예에서는 경계가 잘 그려지지 않았다. 고형 유두상 종양에서 남성 종양으로 보인 경우는 10예(76.9%), 고형 종양인 경우는 3예(23.1%)로 남성인 경우가 많았고, 비기능성 도세포종에서는 남성 종양이 2예(20.0%), 고형종양은 8예(80.0%)로 고형인 경우가 많았다(P=0.007). 고형 유두상 종양에서 림프절 비대는 없었으나 비기능성 도세포종에서는 5예(50.0%)가 있었다(P=0.004). 석회화를 동반한 경우는 고형 유두상 종양에서 6예(46.2%)가 있었으나 비기능성 도세포종에서는 없었다(P=0.012). 췌장 두부에 위치한 종양에서 비기능성 도세포종 5예 중 2예는 총수담관의 확장이 있었으나 고형 유두상 종양 2예는 종양크기가 8 cm과 10 cm으로 컸지만 총수담관 확장은 없었다.

혈관 조영술은 고형 유두상 종양 2예에서 시행되었는데 1예는 저혈관성의 종양이 보였으나 1예는 아무런 이상소견을 발견할 수 없었다. 비기능성 도세포종에서 혈관 조영술이 시행된 7예 중 2예는 고혈관성 종양이 1예는 저혈관성 종양이 4예는 아무런

이상소견을 발견할 수 없었다.

4) 종양의 크기와 위치(Fig. 2)

고형 유두상 종양의 크기는 1.8~15 cm으로 평균 6.6 cm이었으며 비기능성 도세포종의 크기는 1.7~20.5 cm으로 평균 6.9 cm이었다.

고형 유두상 종양은 췌장 미부에 7예로 가장 많이 위치하였으며 체부, 두부에 각각 4예, 2예 순으로 위치하였다. 비기능성 도세포종은 췌장 두부에 5예로 가장 많이 위치하였으며 체부, 미부에 각각 4예, 2예 순으로 위치하였다

5) 수술방법 및 수술 후 합병증

고형 유두상 종양 중 췌장 두부에 위치한 2예에서는 췌-십이지장 절제술이, 미부와 체부에 위치한 11예에서는 췌장 원위부 절제술이 시행되었으며 모든 예에서 수술 후 합병증은 없었다.

비기능성 도세포종의 경우 췌장 두부에 위치한 5예는 췌-십이지장 절제술이 시행되었는데 이중 횡행결장에 침범 소견이 있었던 악성 종양에서는 횡행결장 부분 절제술이 같이 시행되었다. 체부에 위치한 4예 중 1예는 췌장 중간부 부분 절제술(median pancreatectomy)이, 나머지 3예와 미부에 위치한 2예에서는 췌장 원위부 절제술이 시행되었다. 췌-십이지장 절제술을 시행받은 1예에서는 수술 후 담도-공장 문합 부위 유출이 있었으나 보존적 요법으로 치유되었으며 1예는 담도-공장 문합 부위 협착이 있어 간담관-공장 문합술로 치유되었다. 췌장 원위부 절제술을 시행받은 환자 중 1예에서 가성 낭종이 생겼으나 보존적 요법으로 치유되었다.

6) 악성 종양 및 추적 관찰

고형 유두상 종양 중 악성은 없었으며 3~47개월(평균 22.8개월)간 추적 관찰한 결과 재발이나 사망한 경우는 없었다.

비기능성 도세포종의 경우 7예(63.6%)가 악성이었으며 3~53개월(평균 26개월)간 추적 관찰한 결과 다발성 간전이로 1예가 사망하였으며 1예에서 림프절전이가 발견되었다.

7) 면역조직화학 염색(Table 3)

Neuron-specific enolase는 두 종양 모든 예에서 양

Table 3. Immunohistochemical staining

	SPN (%)	NIT (%)	p value
NSE	12/12 (100.0)	10/10 (100.0)	NS*
Chromogranin	3/12 (25.0)	10/10 (100.0)	<0.001
Somatostatin	3/12 (25.0)	6/10 (60.0)	NS
α1-Antitrypsin	12/12 (100.0)	10/10 (100.0)	NS
ER	1/12 (7.6)	0/10 (0.0)	NS
PR	5/12 (41.7)	1/10 (10.0)	NS

SPN = solid and papillary neoplasm; NIT = nonfunctioning islet cell tumor

*NS = non-significant ($p > 0.05$).

성이었다. Chromogranin은 고형 유두상 종양에서 3예(25%), 비기능성 도세포종에서는 염색이 시행된 10예 모두에서 양성이었다($P < 0.001$). Somatostatin은 고형 유두상 종양에서 3예(25%), 비기능성 도세포종에서 6예(60%)가 양성이었다. Alpha 1-antitrypsin은 두 종양 모든 예에서 양성이었다. Progesterone receptor는 고형 유두상 종양에서 5예(41.7%)에서 양성을 보였는데 이중 1예는 남성 환자였다. 비기능성 도세포종에서는 1예(10%)에서만 양성이었다. Estrogen receptor는 고형 유두상 종양 1예에서만 양성이었다.

고 찰

고형 유두상 종양은 1959년 Frantz가 유두상 종양(papillary tumor)으로 처음 보고한 이래로 고형 낭성 종양(solid and cystic tumor), 고형 유두상 상피성 종양(solid and papillary epithelial neoplasm), 유두상 낭성 종양(papillary cystic tumor), 고형 가성 유두상 종양(solid-pseudopapillary tumor) 등의 여러 이름으로 불리는 종양으로(12) 문헌에 보고된 증례는 300여 예라는 보고부터 3,000여 예라는 보고까지 다양해 아직 정확한 발생 빈도는 추정하기 어렵지만 동양권에서 예상되는 발생빈도는 일본의 췌장암 등록소에 등록된 고형 유두상 종양을 비추어볼 때 췌장에서 발생하는 종양 중 약 0.77%이다.(14,15,17)

췌장의 도세포종은 인구 10만 명당 1명 미만의 적은 발생률을 보일 것으로 추정되는 드문 종양으로 보고된 바에 의하면 이중 비기능성 도세포종이 차지하는 비율은 15~66%로 다양하지만 최근 발생 빈도

가 증가하고 있으며 부검을 통해 알려진 비기능성 도세포종의 발생률은 1% 미만일 것으로 추정되고 있다.(18-21)

이들 두 종양은 모두 비교적 젊은 연령에서 생기기며 증상이 경미하고 영상진단에서 크기가 크지만 주위의 조직과 비교적 경계구분이 잘되는 종양으로 임상적으로 서로 감별이 어려우며 병리학적으로도 두 종양모두 내분비세포를 포함하여 과거에는 고형 유두상 종양이 도세포종으로 잘못 분류되었고 근래에도 두 종양이 서로 오진되는 경우가 많다. 흥미롭게도 본 연구의 증례 중에도 과거에 비기능성 도세포종으로 진단된 1예가 연구를 위해 병리 조직을 재검토하던 중 고형 유두상 종양으로 진단명이 바뀔 정도로 서로 감별이 어려운 점이 있다.

보고된 바에 의하면 발생연령은 고형 유두상 종양이 비기능성 도세포종에 비해 젊다. 고형 유두상 종양은 50% 가량이 20세 이전에, 70% 가량이 30세 이전에 발견되어 평균 23.9~24.6세인 반면에(1,15) 비기능성 도세포종은 평균 44~56.8세로 보고되어 있다.(21-24) 본 연구에서 통계적인 유의성은 없었으나 고형 유두상 종양의 평균연령이 39.5세로 다른 보고들에 비해 고 연령의 환자들이 많았지만 비기능성 도세포종이 47.8세인 것에 비해 다소 낮았다.

고형 유두상 종양은 특징적으로 대부분이 여성에서 발생한다.(12,15) 90% 이상이 여성인데 비해 비기능성 도세포종의 남녀 비율은 1:0.8~1:2로 성별이 편중 없이 발생하는 것으로 보고되어 있다.(21,23) 본 연구에서 고형 유두상 종양의 남:여 성비는 2:11로 비기능성 도세포종의 6:5에 비해 여성에서 주로 발생하였으며 이는 성별이 감별진단에 도움이 될 수 있다는 것을 시사한다.

두 종양 모두 종양 자체에 의한 증상이나 증후 없이 종양이 성장함으로써 췌장관과 담관을 누르고 주위의 장기나 혈관을 침습하거나 전이에 의해 증상을 유발한다. 비기능성 도세포종의 증상이나 증후로는 복통, 황달, 복부 종괴, 체중 감소, 구토, 소양감, 당뇨 등이 있으며 드물게는 혈관 침범에 의한 출혈 등이 있다. 이중 복통과 황달이 가장 흔한 것으로 되어있다.(18,21,22) 고형 유두상 종양의 경우에서도 복통이나 증상 없이 우연히 만져진 복부 종괴의 경우가 거의 대부분이며 종양 파열이나 출혈, 췌장염을 동반하기도 하며 다발성 관절통이나 호산구 증가

증을 동반하는 경우도 있다. 하지만 황달은 드문 것으로 보고되어 있다.(2,9,15) 본 연구에서도 두 종양 모두 복통이 가장 흔하였고 무증상이거나 복부 종괴, 당뇨 등이 있었으나 체중감소나 황달은 비기능성 도세포종에서만 있었다.

혜장 종양의 영상 진단에 있어 나선식 CT(spiral CT)의 도입은 진단을 향상에 기여하였다. 나선식 CT는 일회 호흡 정지 기간에 촬영을 실시하여 연속적인 부피 데이터를 얻으므로 호흡에 의한 기계 오차를 배제할 수 있으며 일단 얻어진 자료로부터 임의의 위치 혹은 영상 구성이 가능한 방법이다. 또한 빠른 스캔 촬영이 가능하므로 조영제의 주사 후 종양 조직간의 대조도가 최대인 시점을 선택할 수 있다. 횡장검사에서 얇은 두께로 스캔하여도 호흡에 의한 영상 단절 없이 적절한 조영제의 주입을 통하여 좁은 적정 조영 증강 기간을 맞춰 원하는 시기에 영상을 얻는 것이 가능하게 되었다. 본 의료원에서 대부분의 혜장 종양에 대한 나선식 CT의 촬영은 횡장 종양의 발견과 진단을 향상에 이바지한 것을 경험하여 왔다.(18,23,24)

CT 소견상 비기능성 도세포종은 크기가 대개 5 cm 이상으로 평균 10 cm의 큰 종괴이며 종양 증강을 하지 않을 때는 대부분이 등밀도의 종괴 소견을 보이다 조영 후 영상에선 약 80%에서 조영 증강이 잘되는 소견을 보인다. 림프절 비대는 37%에서 종양의 석회화는 10~22%에서 동반하고 때로는 간전이 소견을 동반하지만 종양의 양성 변화는 매우 드문 것으로 보고되어 있다.(24-27) 고형 유두상 종양은 주위 조직과 경계 구분이 잘되고 평균 4.2~11.5 cm의 큰 종양으로 주로 고형-양성 혼합 종괴 소견을 보이고 양성 부위는 출혈성 괴사를 시사하는 밀도를 가진다. 고형 종괴로만 보이는 경우는 5.6%에서만 있는 것으로 보고되어 있으며 종양의 석회화는 20~29%에서 동반하였고 간전이는 20여 예만 보고되어 있다.(1,6,15) 본 연구에서 고형 유두상 종양의 고형 유두상 종양의 76.9%가 양성 종양인 반면 비기능성 도세포종의 80%가 고형 종괴인 점은 앞서 언급하였던 보고들과 일치하였다. CT 소견상 림프절 비대가 비기능성 도세포종에서만 50%가 동반된 것은 고형 유두상 종양에서는 악성 종양이 없었던 반면 비기능성 도세포종의 63.6%가 악성이었던 점에 기인한다. 한편 종양의 석회화는 비기능성 도세포종에선 동반

하지 않았지만 고형 유두상 종양의 46.2%에서는 석회화를 동반하였다. 종양의 석회화는 종양의 성장 속도가 느리고 오래 지속해서 진행되었다는 것을 시사하는데 Matsunou등(14,28)은 고 연령에서 발생한 고형 유두상 종양에서 석회화가 높다고 보고하였으며 본 연구에서도 다른 보고들에 비해 많은 고형 유두상 종양의 석회화는 고연령 환자가 많았던 점에 기인한 것으로 생각되며 종양의 석회화는 특히 30대 이상의 환자들에 있어 두 종양의 감별진단에 유용할 것으로 사료된다.

혈관 조영술상 고형 유두상 종양은 대부분이 저혈관성 혹은 무혈관성 종괴 소견을 보이며 비기능성 도세포종은 많은 경우가 고혈관성 종괴를 보이는 소견으로 서로 감별이 가능할 수 있다.(1,2,9) 하지만 비기능성 도세포종의 30%에서는 고혈관성이 보이지 않으며 종괴가 작거나 비장이나 장 등의 주위 장기에 의해 정확한 영상을 얻지 못하는 경우에는 진단이 어렵다.(25) Yamaguchi등(30)은 혈관 조영술이 진단적 가치보단 종양 주위의 혈관 주행을 확인하거나 수술 가능성을 확인하는 데만 의의가 있다고 보고하였다. 본 연구 결과에서도 혈관 조영술에 의한 두 종양간의 감별이 어려웠다.

고형 유두상 종양은 혜장의 모든 부위에 발생 할 수 있으나 두부보다 체부나 미부에 보다 더 자주 발생하며 것으로,(15) 비기능성 도세포종은 두부에 보다 많이 발생하는 것으로 보고되어 있다.(18) 본 연구에서 고형 유두상 종양은 미부, 체부, 두부 순으로 위치하였으며 비기능성 도세포종은 두부, 체부, 미부 순으로 위치하였다. 통계적으로 유의한 차이는 없었으나 적은 증례에 대한 검증에 의한 것으로 생각되며 향후보다 많은 증례에 대한 연구가 필요할 것이다.

치료를 위해선 두 종양 모두 완전한 수술적 절제가 필요하다. 고형 유두상 종양의 경우 약 15%가 악성이고 불완전한 절제는 재발이나 악성과 관계가 있는 것으로 보고되어 있다.(29) 하지만 완전한 절제는 좋은 예후를 가질 수 있으며 종양의 성장 속도가 느려 절제가 불가능한 경우도 고식적인 절제술로도 높은 생존율을 기대할 수 있다. Jeng등(31)은 절제가 불가능하였던 19세의 고형 유두상 종양환자에게 낭종 배액술만을 시행한 결과 83개월의 장기 생존기간을 보고한 바 있다. 종양이 간 문정맥이나 상장간막 혈관 등의 주요 기관에 침범되어 있을지라도 가능한

적극적인 절제가 필요하다. 비기능성 도세포종은 악성도가 60~100%로 매우 높아 악성 종양에 준한 수술적 절제가 필요하다. 절제 가능성은 36~100%로 다양하게 보고되어 있지만 종양의 성장 속도가 느리고 전이가 있어도 성장 속도가 느리므로 고식적인 절제로도 장기 생존을 기대할 수 있다.(18) 저자들은 고형 유두상 종양에 대하여 근치적 절제술을 시행하였고 재발한 예는 없었다. 비기능성 도세포종 11예 중 7예가 악성이었으나 2예의 재발만 있었다. 두 종양 모두 적극적인 절제술로 좋은 예후를 가질 수 있을 것이다.

췌장의 발생은 태생 4주에 말단부 태아 전장(distal embryonic foregut)에서 등부와 배부 아체(dorsal and ventral buds)가 형성되면서 시작된다. 이들 아체로부터 원시관계(primitive duct system)가 분화되는데 이 관계(duct system)는 내분비세포와 외분비세포로 분화된다.(32) 고형 유두상 종양의 발생 기원은 아직 정확히 알려져 있지 않다. 면역조직화학 염색이나 전자 현미경적 연구 결과에 의하여 제시되는 기원설은 관세포 기원설, 포도상 세포(acini cell) 기원설, 내분비 세포 기원설 그리고 내분비계와 외분비로 모두 분화가 가능한 다잠재성 원시 세포(multipotential primitive cell) 기원설 등이 있다. 일부 보고에서는 alpha-1 antitrypsin에 염색이 되고 전자현미경상 원시 포도상세포에서 볼 수 있는 zymogen 입자가 관찰되고 풍부한 rER (rough endoplasmic reticulum)의 존재를 근거로 포도상세포 기원을 제시하였다. 또 다른 하나인 내분비 세포 기원설은 면역 조직 화학 염색상 신경 내분비 표식자에 양성이고 전자 현미경상 신경 내분비 입자가 관찰되므로써 제시되고 있다. 한편 다른 일부 보고에서는 전자 현미경상에서 zymogen 입자와 신경 내분비 입자가 없으므로 관세포 기원을 제시하였다. 다잠재성 원시세포 기원설은 내분비적 분화와 외분비적 분화가 모두 이들 종양에서 관찰됨으로써 설명되고 있다.(15)

Neuron specific enolase는 당 분해 효소의 하나로 신경 내분비 세포(neuronendocrine cell)에 특이한 것으로 여겨져 왔지만 최근 췌장의 다른 세포들에서도 발현되는 것으로 알려져 있다. Matsunou등(14)은 고형 유두상 종양에서 neuron specific enolase가 발현될 수 있다고 보고하였다. 본 연구에서도 비기능성 도세포종과 고형 유두상 종양 모두에서 양성이었다.

Chromogranin도 신경 내분비 세포의 특이한 표식자 중의 하나로 Zinner등(10)과 Horisawa등(33)은 고형 유두상 종양에서는 발현되지 않는다고 보고하였으나 Dong등(11)과 Mao등(15)은 chromogranin에 염색된 고형 유두상 종양을 보고한 바 있다. 본 연구에서는 3예에서 양성이었다. 이는 고형 유두상 종양이 내분비 세포적 특성 가진다고 제시될 수 있다. 하지만 비기능성 도세포종에서는 모든 예가 양성이었다는 것에 비하면 낮은 양성률이었다. Stoemmer등(8)과 Matsunou등(14)은 고형 유두상 종양이 미완성적 내분비 분화 단계의 종양이라고 제시하였다. 즉 완전한 내분비 세포로 분화되기 전 단계에서 종양으로 발생한 것이라 할 수 있다. 본 연구에서 chromogranin과 somatostatin이 모두 도세포종보다 낮은 양성률 보인 것은 고형 유두상 종양의 내분비적 기능이 미완성적 분화 단계인 것으로 생각된다. 따라서 내분비 종양 표식자는 비록 두 종양에서 모두 발현될 수는 있지만 두 종양간의 양성률의 차이는 앞서 Lam등(20)이 제시한 바 처럼 두 종양의 감별에 이용될 수 있을 것이다.

한편 포도상 세포로부터의 분화여부를 알 수 있는 alpha 1 antitrypsin의 양성 염색은 고형 유두상 종양의 특성이기도 하지만 일부 도세포(islet cell) 뿐 아니라 췌장의 내분비 종양에서도 양성일 수 있어 특이성이 떨어진다고 보고되어 있다.(8) 한편 Kitajima등(1)은 alpha 1 antitrypsin은 고형 유두상 종양과 비기능성 도세포종을 감별하는데 이용될 수 있다고 보고하였다. 하지만 본 연구에서는 두 종양 모두에서 alpha 1 antitrypsin이 양성으로 나왔으며 이들의 발현은 두 종양의 감별에 이용되기는 어려울 것이다.

고형 유두상 종양의 대부분이 여성에서 발생하는 것에 대하여 종양 발생에 성호르몬이 관련되는지 여부에 대한 연구가 진행 중이다. 하지만 성호르몬 수용체의 발현 여부가 여러 보고마다 다른 결과로 아직 결론 내려지지 않고 있다.(12,15) 한편 도세포종에서도 성호르몬 수용체가 발현된다고 보고되어 있는데 이는 종양의 내분비적 기능의 하나로 설명되고 있다.(34) 아직 도세포종과 고형 유두상 종양의 성호르몬 수용체의 발현에 대하여 비교한 보고는 없었다. 본 연구에서 비기능성 도세포종 중에서 1예만 progesterone receptor가 양성이었다면 반면 앞서 언급하였듯이 보다 내분비적 분화가 미숙한 고형 유두상

종양 중 1예와 5예에서 각각 estrogen receptor와 progesterone receptor이 양성을 보였다. 두 종양이 모두 내분비적 분화의 특성을 가지고 있고 성호르몬 수용체의 발현이 내분비적 특성의 하나로 설명된다고 하더라도 내분비적 기능이 보다 미숙함에도 불구하고 고형 유두상 종양에서 성호르몬 수용체가보다 높게 발현될 수 있다는 것은 고형 유두상 종양의 발생에는 성호르몬이 관여한다는 것을 제시한다.

결 론

1994년 10월부터 1999년 5월까지 삼성서울병원에서 외과적 절제술을 시행 받은 고형 유두상 종양 13명과 비기능성 도세포종 11명의 임상 양상과 면역조직화학 염색 결과를 비교 분석한 바 고형 유두상 종양은 비기능성 도세포종에 비해 악성도가 낮은 종양으로 여성 환자가 많고 종양이 남성인 경우가 대부분이며 석회화가 보다 많은 반면 림프절 비대와 조직의 항chromogranin 염색에 대한 발현율이 낮았다. 따라서 성별, 남성 여부, 림프절 비대, 석회화 여부, chromogranin 염색 등은 두 질환의 감별진단에 이용될 수 있을 것이다. 두 종양은 모두 내분비적 분화 기능을 가진 모세포에서 기원한 것으로 사료되며 고형 유두상 종양의 발생에는 성호르몬이 관여할 것으로 사료된다

REFERENCES

- 1) Kitajima T, Tomioka T, Tajima Y, Yamamoto O, Sasaki M, Kanematsu T. Small nonfunctioning endocrine tumor: Comparison with solid cystic tumor. *Gastroenterology* 1998;33:129-133.
- 2) Friedman AC, Lichtenstein JE, Fishman EK, Oertel JE, Dachman AH, Siegelman SS. Solid and papillary epithelial neoplasm of the pancreas. *Radiology* 1985; 154:333-337.
- 3) Kashima K, Hayashida Y, Yokoyama S, Nagahama J, Sato K, Daa T, et al. Cytologic features of solid and cystic tumor of the pancreas. *Acta Cytol* 1997;41: 443-449.
- 4) Crawford BE. Solid and papillary epithelial neoplasm of the pancreas, diagnosis by cytology. *South Med J* 1998;91:973-997.
- 5) Choi BI, Kim KW, Han MC, Kim YI, Kim CW. Solid

and papillary epithelial neoplasm of the pancreas: CT findings. *Radiology* 1988;166:413-416.

- 6) Buetow PC, Buck JL, Brown LP, Beck KG, Ros PR, Adair CF. Solid and papillary epithelial neoplasm of the pancreas: Imaging-pathologic correlation in 56 cases. *Radiology* 1996;199:707-711.
- 7) Pettinato G, Manivel JC, Ravetto C, Terracciano LM, Gould EW, Tuoro AD, et al. Papillary cystic tumor of the pancreas: A clinicopathologic study of 20 cases with cytologic, immunohistochemical, ultrastructural, and flow cytometric observation, and a review of the literature. *Am J Clin Pathol* 1992;98:478-488.
- 8) Stoemmer P, Kraus J, Stolte M, Giedl J. Solid and cystic pancreatic tumor: Clinical, histochemical, and electron microscopic features in ten cases. *Cancer* 1991;67:1635-1641.
- 9) Zinner MJ. Solid and papillary neoplasms of the pancreas. *Surg Clin North Am* 1995;75:1017-1024.
- 10) Zinner MJ, Shurbaji MS, Cameron JL. Solid and papillary epithelial neoplasms of the pancreas. *Surgery* 1990;108:475-480.
- 11) Dong PR, Degregario F, Fell SC, Kadell MB. Solid and papillary neoplasm of the pancreas: Radiological-pathological study of five cases and review of the literature. *Clin Radiol* 1996;51:702-705.
- 12) Ohiwa K, Igarashi M, Nagasue N, Nagasaki M, Harada T. Solid and cystic tumor of the pancreas in an adult man. *HBP Surg* 1997;10:315-321.
- 13) Roza GDL, Cleary KR, Ordenez KG, Naggar AE, Mackay B. Solid and papillary tumor of the pancreas: Ultrastructural observations on two contrasting cases. *Ultrastruct Pathol* 1997;21:439-447.
- 14) Matsunou H, Konish F. Papillary-cystic neoplasm of the pancreas: Clinicopathologic study concerning the tumor aging and malignancy of nine cases. *Cancer* 1990;65:283-291.
- 15) Mao C, Guvendi M, Domenico DR, Kim K, Thomford NR, Howard JM. *Surgery* 1995;118:821-828.
- 16) Covin RB, Bhan AK, McCuskey RT. *Diagnostic pathology*. 2nd ed. Philadelphia: Raven Press; 1995. p. 714.
- 17) 하우현, 서영진, 원용성, 이윤복, 진형민, 오세정 등. 췌장의 고형유두상 상피종양. *대한외과학회지* 1999;56: 403-409.
- 18) 김대겸, 이상달, 남석진, 최성호, 양정현, 김용일 등. 췌장의 islet cell tumor 12예에 대한 임상적 고찰. *대한외과학회지* 1999;56:877-885.
- 19) Norton JA. Neuroendocrine tumors of the pancreas and duodenum. *Curr Probl Surg* 1994;31:88-156.

- 20) Lam KY, Lo CY. Pancreatic endocrine tumor: a 22-year clinicopathological experience with morphological, immunohistochemical observation and a review of the literature. *Eur J Surg Oncol* 1997;23:36-42.
 - 21) Kent RB, Heerden JAV, Weiland LH. Nonfunctioning islet cell tumors. *Ann Surg* 1981;193:185-190.
 - 22) Curtis SC, Sitaram V, Williamson RCN. Management of nonfunctioning neuroendocrine tumours of the pancreas. *Br J Surg* 1993;80:625-627.
 - 23) Madura JA, Cummings OW, Wiebke EA, Broadie TA, Goulet RE, Howard TJ. Nonfunctioning islet cell tumors of the pancreas: A difficult diagnosis but one worth the efforts. *Am Surg* 1997;63:573-578.
 - 24) Hoe LV, Gryspeerdt S, Marchal G, Baert AL, Mertens L. Helical CT for the preoperative localization of islet cell tumors of the pancreas: Value of arterial and parenchymal phase images. *AJR* 1995;165:1437-1439.
 - 25) King CMP, Reznick RH, Dacie JE, Wass JAH. Imaging islet cell tumours. *Clin Radiol* 1994;49:295-303.
 - 26) Eelkema EA, Stephens DH, Ward EM, Sheedy PF. CT features of nonfunctioning islet cell carcinoma. *AJR* 1984;143:943-948.
 - 27) Buetow PC, Parrino TV, Buck JL, Brown LP, Ros PR, Dachman AH, et al. Islet cell tumors of the pancreas: pathologic-imaging correlation among size, necrosis and cyst, calcification, malignant behavior, and functional status. *AJR* 1995;165:1175-1179.
 - 28) Matsunou H, Konishi F, Yamamichi N, Takayanagi N, Mukai M. Solid, infiltrating variety of papillary cystic neoplasm of the pancreas. *Cancer* 1990;65:2747-2757.
 - 29) Campora RG, Martin JJR, Rodriguez JLV, Salaverri CO, Vazquez AH, Valladolid JM, et al. Papillary cystic neoplasm of the pancreas with liver metastasis coexisting with thyroid papillary carcinoma. *Arch Pathol Lab Med* 1995;119:268-273.
 - 30) Yamaguchi K, Hirakata R, Kitamura K. Papillary cystic neoplasm of the pancreas: Radiologic and pathological characteristics in 11 cases. *Br J Surg* 1990;77:1000-1003.
 - 31) Jeng LBB, Chen MF, Tang RP. Solid and papillary neoplasm of the pancreas: Emphasis on surgical treatment. *Arch Surg* 1993;128:433-436.
 - 32) Skandalakis JE, Gray SW, Richetts R, Skandalakis LJ. Embryology for surgeons: The embryological basis for the treatment of congenital anomalies. 2nd ed. Baltimore: Williams & Wilkins; 1994. p.366-369.
 - 33) Horisawa M, Niinomi N, Sato T, Yokoi S, Oda K, Ichikawa M, et al. Frantz's tumor with liver metastasis: Successful treatment and long-term follow-up. *J Ped Surg* 1995;30:724-726.
 - 34) Viele G, Doglioni C, Gambacorta M, Zamboni G, Coggi G, Bordi C. Progesterone receptor immunoreactivity in pancreatic endocrine tumors: An immunocytochemical study of 156 neuroendocrine tumors of the pancreas, gastrointestinal and respiratory tract, and skin. *Cancer* 1992;70:2268-2277.
-