

유방암에서 T1 이하 병변에 대한 감시림프절 생검은 임상적 적용이 가능한가?

성균관대학교 의과대학 삼성서울병원 일반외과, 진단병리과¹, 핵의학과²

양정현 · 이상달 · 박해린 · 남석진 · 고영혜¹ · 이희정¹ · 김병태²

= Abstract =

Clinical Application of Sentinel Node Biopsy in T1 or less Breast Cancers Is it Effective or Feasible?

Jung-Hyun Yang, M.D., Sang-Dal Lee, M.D., Hae-Lin Park, M.D., Seok-Jin Nam, M.D.,
Young-Hye Ko, M.D.¹, Howe-Jung Ree, M.D.¹ and Byung-Tae Kim, M.D.²

*Department of General Surgery,¹ Diagnostic Pathology and Nuclear Medicine²,
Samsung Medical Center, Sungkyunkwan University School of Medicine, Seoul, Korea*

Background: Sentinel node biopsy has emerged recently as an alternative to routine axillary node dissection in predicting the axillary nodal metastasis and various studies have shown its effectiveness in patients with breast cancer. However there have been some controversies in clinical application because of high false negative rate. **Materials and Methods:** One hundred and forty patients with breast cancer underwent operative management in consideration of the results of sentinel node biopsy at department of surgery in Samsung Medical Center between Sep. 1995 and July 1998. Sixty-three patients with tumor size of T1 or less were retrospectively evaluated. Intraoperative lymphatic mapping using vital blue dye was performed in 53 patients and using combination of vital dye and ^{99m}Tc-antimony sulphide colloid in 10 patients. **Results:** Patients ages were in the third decade in 2 patients (3.2%), in the fourth decade in 18 (28.6%), in the fifth decade 18 (28.6%), in the sixth decade in 13 (20.6%) and in the seventh decade in 12 (19.0%). The patients had infiltrating ductal carcinoma in 51 patients (81.0%), intraductal carcinoma in 8 (12.6%), medullary carcinoma in 2 (3.2%), infiltrating lobular carcinoma in 1 (1.6%) and mucinous carcinoma in 1 (1.6%). Sentinel node was detected in 42 of 53 patients (79.2%) evaluated with vital blue dye only and 10 of 10 (100%) evaluated with combination of vital dye and ^{99m}Tc-antimony sulphide colloid. Among the group of T1 or less, each sensitivity rates of vital dye and combination were 81.8% and 100% and accuracy of them were 95.2% and 100% respectively. Each false negative were 12.2% and 8.3% in total cases but they were decreased to 6.1% and even 0% in the group of T1 or less. **Conclusions:** The detection rate and accuracy of sentinel node biopsy were enhanced in patients with T1 or less breast cancer. If the combination of vital dye and radioisotope is used, sentinel node biopsy may be applied clinically in limited patients such as T1 or less breast cancer. (*Journal of Korean Breast Cancer Society 1999;2:146~151*)

Key Words: Sentinel node, Breast neoplasm, T1

연락처: 양정현, 135-230, 서울특별시 강남구 일원동 50, 삼성서울병원 일반외과
Tel: 02-3410-3463, Fax: 02-3410-0040

서 론

감시림프절(sentinel node)란 악성 종양으로부터의 림프액이 처음으로 배액되는 림프절¹⁾로 이 림프절에 우선적으로 암 전이가 이루어진다는데 의의가 있다. 유방암 환자에서 액와 림프절의 전이 여부를 예측하기 위한 방법의 하나인 감시림프절 생검은 그 간의 많은 연구결과 그 정확도가 향상되었다²⁻⁵⁾. 초기에는 생체염료만을 사용하던 것을 최근에는 동위원소를 사용하거나 또는 생체염료와 동위원소를 혼합 사용하여 감시림프절 생검의 정확도를 높이고 있으며⁴⁾ 동위원소의 입자 크기나 흡수율에 따른 다양한 종류의 연구가 진행되었다⁶⁻⁸⁾. 그러나 임상적으로 적용하기에는 아직 높은 가음성률로 인하여 임상적 유용성에 대해서도 반대의 의견이 만만치 않다⁹⁾.

따라서 저자들은 유방암 환자에 대해 실시한 감시림프절 생검의 후향적 조사결과를 토대로 비교적 초기의 병변인 T1(종양크기 2 cm 이하인 경우) 유방암에서 시행될 경우 정확도를 높이고 가음성률을 낮출 수 있는지 알아보기 위해 본 연구를 하였다.

대상 및 방법

1995년 9월부터 1998년 7월까지 만 3년간 삼성서울병원 일반외과에서 유방암으로 수술받은 환자 중 감시 림프절 생검을 시행받은 140예 중에서 T1이하 병변(병리조직검사상 종괴의 크기가 2 cm 이하이거나 DCIS인 경우)에 해당되는 63예(45%)를 대상으로 후향적 연구를 시행하였다. 이들 중 53예는 생체염료만을, 그리고 10예는 생체염료와 동위원소를 혼합 사용하였으며 사용한 생체염료는 isosulfan blue, 그리고 동위원소는 ^{99m}Tc-antimony sulphide colloid였다. 시술 방법은 수술을 시작하기 2-4시간 전에 종양주위의 상, 하부 및 외측부의 파하조직에 각각 1 mCi/ml의 비 방사능을 가진 100-400 nm 크기의 Technitium-99m-antimony sulphide colloid를 약 0.2 ml씩 주사한다. 방사성교질 주사 1시간 후에 흉부의 전면 영상을 얻어 감시 림프절 유무 및 위치를 확인하였다. 수술시 종물의 주변에 3-10 cc의 1% iso-

sulfan blue dye (Lymphozurin)를 골고루 주입하고 잘 문질러 림프선으로의 이동을 촉진시켰다. 액와부의 피부 절개 전에 감마선 검출기(Neoprobe 1500, Neoprobe Corp. Dublin, Ohio)를 이용하여 그 위치를 확인하여 최소한의 절개를 가했다. 액와부를 확장하여 염료에 의해 염색된 림프절이나 림프선의 경로를 추적하여 의심되는 림프절에 Neoprobe를 이용하여 동위원소의 활성화도 증가를 확인함으로써 감시림프절을 찾아냈다. 이 림프절을 절제하여 다시 감마선 검출기로 활성화도 증가를 확인하고 동결 조직 생검 및 영구 조직생검을 통해 이 림프절의 악성 전이 여부를 확인하였다. 나머지 액와 림프절도 추가로 절제하여 영구 조직검사를 통해 악성 전이 여부를 확인하였다(Fig. 1).

결 과

환자의 연령별 분포는 20대 2예(3.2%), 30대 17예(27%), 40대 17예(27%), 50대 10예(15.9%), 60대 11예(17.5%), 70대 2예(3.2%) 등으로 30,40대가 많았다. 병리조직 소견상 침윤성 유관암이 48예(76.2%)로 가장 많고 그밖에 관상피내암 8예(12.7%), 침윤성 소엽암 1예(1.6%), 수질암 2예(3.2%) 그리고 점액성 암 1예(1.6%) 등이 있었다(Table 1). 감시림프절 생검은 생체염료만을 사용한 53예 중 42예(79.2%)와 동위원소와 혼합사용한 10예 모두(100%)에서 성공하였다. 생체염료만을 단독 사용하여 감시림프절을 찾아낸 42예 중 9예에서 전이가 있었으나 액와림프절 절제생검상 11예에서 전이가 확인되어 81.8%의 민감도와 95.2%의 정확도를 보였다. 동위원소와 생체염료를 혼합사용하여 감시림프절 절제를 시행한 10예에서는 5예에서 전이가 없었으며 이는 액와 림프절 생검 결과와 일치하여 100%의 민감도 및 100%의 정확도를 보였다. 한편 생체염료만 사용시 감시 림프절 전이가 없는 것으로 확인된 33예 중 2예에서 액와부 림프절 전이가 있어 가음성률은 6.1%였으며 생체염료와 동위원소의 혼합사용시 0%의 가음성률을 보였다(Table 2). 이는 저자들이 이전에 모든 크기의 유방암환자에 대해 감시림프절 생검을 시행하였을 때 가음성률이 각각 12.2% 및 8.3%이었던 것

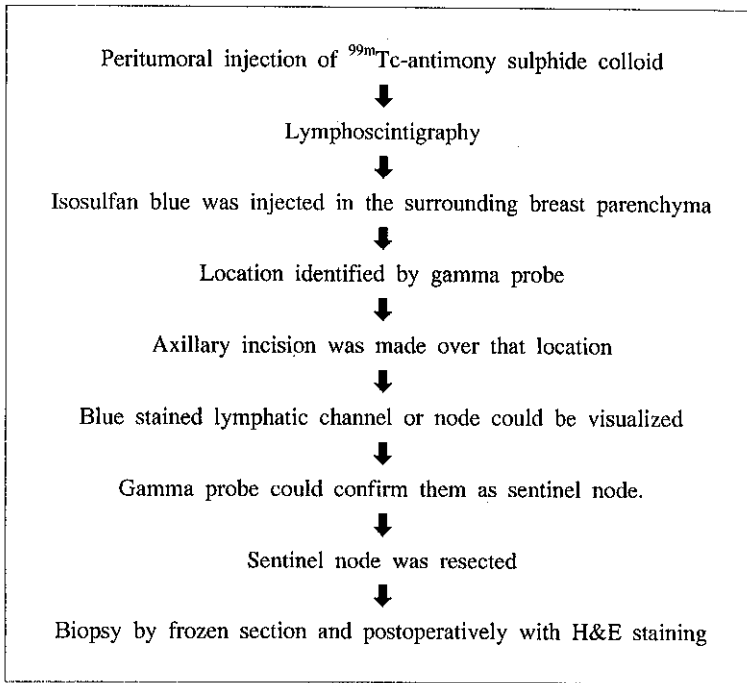


Fig. 1. Methods of sentinel node biopsy.

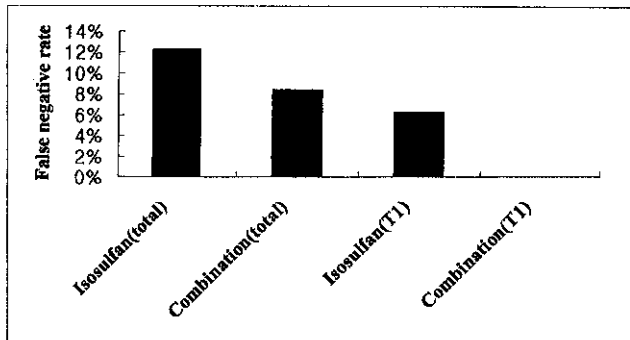


Fig. 2. Comparison of false negative rates.

에 비해 현저히 저하된 결과이며(Table 3) 특히 생체염료와 동위원소를 병합 사용한 경우의 결과는 더욱 고무적이었다(Fig. 2).

고찰

유방암에서 감시림프절 생검은 1994년 Giuliano 등에 의해 처음으로 시도되었다²⁾. 이들은 생체염료인 Isosulfan blue dye를 종양 주위 유방조직에 주입

하여 림프절을 따라 주행하며 착색되는 lymphatic mapping을 시도하여 65.5%에서 감시림프절을 찾아내었다²⁾. 그러나 O'Hea 등⁴⁾은 방사성 동위원소를 이용하여 88%에서 감시림프절을 찾을 수 있었다고 하였는데 이들은 더 나아가 생체염료와 방사성동위원소를 혼합 사용함으로써 93%의 감시림프절 생검률을 보였다고 하였다. 이때 사용되는 방사성 동위원소의 종류는 다양하여 입자의 크기에 따라 림프선 주행속도와 림프절 흡수율도 각기 다르다. 수술 전

동위원소를 종양 주변에 주입하여 얻은 림프절 촬영술(lymphoscintigraphy)으로써 감시림프절의 유무 또는 위치를 미리 파악 할 수 있고 수술 중 동위원소의 활성도를 찾아내는데 사용되는 감마선 검출기(Neoprobe 1000, Neoprobe corp. Cublin, Ohio)는 그 테두리가 동위원소의 활성도를 차단 할 수 있게 고안되어 주변의 활성도에 의해 방해 받지 않는다.

감시림프절 생검에 대한 연구가 보편화 되면서

이제는 임상적 적용을 위해 저마다 정확도를 높이려는 노력을 기울이고 있다. Miner 등은 동위원소를 주입할 때 초음파를 이용하면 종양의 크기가 작거나 이미 이전에 시행한 생검의 범위에 상관없이 시술할 수 있다고 하였으며¹⁰⁾ Borgstein 등은 130명의 T 1-2, N0 병변 환자에서 감시림프절 생검을 시행하여 98%의 정확도 및 1.7%의 가음성률을 나타내었다고 하였다¹¹⁾. 한편 De Cicco 등¹²⁾은 동위원소의 입자 크기와 주입량이 문제가 된다고 하며 입자가 크고 주입량이 적을수록 정확도가 높아진다고 하였으나 저자들의 생각으로는 입자의 크기가 클 경우 감시림프절에 오래 머물수 있어 감시림프절의 검출이 쉽다는데는 동의하지만 이때 사용되는 radioisotope 의 주입량은 오히려 많아야 충분한 압력을 가할 수 있어 감시림프절 검출이 용이할 것으로 사료된다.

감시림프절 생검의 임상적 적용시 가음성률이 문제가 되는데 이는 실제로 환자에게 적용할 때 전이가 있는 액와 림프절을 절제하지 않고 남겨 놓을 가능성이 있어 심각하다. Veronesi 등⁸⁾은 임상적으로 액와부 전이가 없는 163예를 대상으로 감시림프절 생검을 시행한 결과 4.7%의 가음성률을 보였다고 하였으며 국내에서는 111예에 대한 연구 결과 12.2%의 가음성률을 보고하고 있는데 이들의 경우는 대개 진행된 경우이거나 종양의 위치가 액와부에서 먼 곳에 위치한 경우였다⁹⁾. 이에 착안하여 저자들은 비교

Table 1. Clinical Features of the Patients

| Parameters | Number (%) |
|--------------------------|------------|
| Age, y | |
| 20-29 | 2 (3.2) |
| 30-39 | 18 (28.6) |
| 40-49 | 18 (28.6) |
| 50-59 | 12 (19.0) |
| 60-69 | 12 (19.0) |
| 70- | 1 (1.6) |
| Histologic type | |
| Infiltrating ductal ca. | 50 (79.4) |
| Intraductal ca. | 8 (12.6) |
| Infiltrating lobular ca. | 2 (3.2) |
| Medullary ca. | 2 (3.2) |
| Mucinous ca. | 1 (1.6) |
| Total | 63 (100) |

Table 2. Results of sentinel node biopsy (T1 lesions)

| | Isosulfan blue only | Isosulfan blue and ^{99m} Tc-ASC |
|----------------------|---------------------|--|
| Sentinel node biopsy | 42/53 (79.2) | 10/10 (100) |
| Sensitivity | 9/11 (81.8) | 5/5 (100) |
| Accuracy | 40/42 (95.2) | 10/10 (100) |
| False negative rate | 2/33 (6.1) | 0/10 (0) |

Table 3. Results of Sentinel Node Biopsy (Previous study, total)

| | Isosulfan blue only | Isosulfan blue and ^{99m} Tc-ASC |
|----------------------|---------------------|--|
| Sentinel node biopsy | 80/111 (72.1) | 22/25 (88) |
| Sensitivity | 39/44 (88.6) | 11/12 (91.9) |
| Accuracy | 75/80 (93.8) | 21/22 (95.5) |
| False negative rate | 5/41 (12.2) | 1/12 (8.3) |

적 초기에 해당하는 T1유방암에 대한 연구를 시작하였다. 즉, 비교적 작은 크기의 종양의 경우 초기인 경우가 대부분이어서 감시림프절의 검출률이나 정확도가 높을 것으로 예상되었다. 또한 방법에 있어서도 생체염료를 단독 사용한 경우보다 방사성 동위원소와 혼합 사용한 경우 더 좋은 결과를 나타낸 연구를 토대로 하였다. 저자들은 네 개의 군, 즉, 전체 유방암환자에서 생체염료만을 사용한 경우, 생체염료와 방사성 동위원소를 혼합사용한 경우, T1유방암에서 생체염료만을 사용한 경우 그리고 T1유방암에서 생체염료와 방사성 동위원소를 혼합사용한 경우 각각에 대한 감시림프절 생검의 결과를 비교 분석하였다. 전체 유방암 환자의 군보다 T1유방암환자군에서 좋은 결과를 보였고, T1 유방암 환자군에서는 생체염료와 방사성 동위원소를 혼합사용한 군에서 훨씬 좋은 성적을 보였으며 적은 환자군의 경우이지만 가음성률이 0%로 경이로운 결과였다. 이러한 결과를 토대로 감시림프절 생검을 T1유방암 환자에 대해 시행한다면 임상적으로 적용하는데 무리가 없을 것으로 보여진다.

이미 악성 흑색종의 경우에는 감시림프절 생검이 임상적으로 적용이 되고 있는 실정에서 유방암 환자에게도 제한된 범위지만 이를 적용한다면 T1 이하의 초기 병변 환자들에게 액와부 광천술을 생략하여 이로 인한 합병증과 고통을 덜어줄 수 있으리라 기대된다.

결 론

저자들은 1995년 9월부터 1998년 7월말까지 만 3년간 삼성서울병원 일반외과에서 유방암으로 수술 받은 환자 중 감시림프절 생검을 시행한 140명 중에서 T1병변에 해당되는 63예(45%)를 대상으로 연구하여 다음과 같은 결과를 얻었다.

T1 유방암에 대한 감시림프절 생검시 생검률, 민감도, 정확도 및 가음성률 등 모두 향상된 소견을 보였으며 특히 T1병변에 대해 생체염료와 동위원소를 혼합하여 사용하였을 때는 가음성률이 0%로 놀라운 성적을 얻을 수 있었다. 따라서 기존에 수술이 가능하였던 전 환자를 대상으로 시행 하였을 때보다 재

한적으로 T1병변 이하에 대해 생체염료와 동위원소를 병합 사용 할 경우에는 감시림프절 생검의 임상적 적용이 가능할 것으로 사료된다.

참 고 문 헌

- 1) Cabanas R: An approach for the treatment of penile carcinoma. *Cancer* 39:456-466, 1977
- 2) Giuliano AE, Kirgan DM, Guenther JM, Morton DL: Lymphatic mapping and sentinel lymphadenectomy for breast cancer. *Ann Surg* 220:391-398, 1994
- 3) Krag DN, Weaver DL, Alex JC, Fairbank JT: Surgical resection and radiolocalization of the sentinel lymph node in breast cancer using a gamma probe. *Surg Oncol* 2:335, 1993
- 4) O'Hea BJ, Hill AD, El-Shirbiny AM, Yeh SD, Rosen PP, Coit DG, Borgen PI, Cody HS 3rd: Sentinel lymph node biopsy in breast cancer: initial experience at Memorial Sloan-Kettering Cancer Center. *J Am Coll Surg* 186:423-427, 1998
- 5) 양정현, 이해경, 남석진: 유방암 환자 111예에서 액와 림프절 전이상태 예측을 위한 감시 림프절 생검법의 효용성. *대한암학회지* 30(5):951, 1998
- 6) Hung JC, Wiseman GA, Wahner HW, Mullan BP, Taggart TR, Dunn WL: Filtered Technetium-99m-sulfur colloid evaluated for lymphoscintigraphy. *J Nucl Med* 36(10) 1895 Oct 1995
- 7) Uren RF, Howman-Giles RB, Thompson JF, Malouf D, Ramsey-Stewart G, Niesche FW: Mammary lymphoscintigraphy in breast cancer. *J Nucl Med* 36:1775, 1995
- 8) Veronesi U, Paganelli G, Galimberti V, Viale G, Zurrida S, Bedoni V, Costa A de Cicco C, Geraghty JG, Luini A, Sacchini V, Veronesi P: Sentinel-node biopsy to avoid axillary dissection in breast cancer with clinically negative lymph-nodes. *Lancet* 349: 1864-1867, 1997
- 9) Moore MP, Kinne DW: Is axillary lymph node dissection necessary in the routine management of breast cancer? Yes. *Import Adv Oncol* 245-250, 1996
- 10) Miner TJ, Shriver CD, Jaques DP, Maniscalco

Theberge ME, Krag DN: Ultrasonographically guided injection improves localization of the radiolabeled sentinel lymph node in breast cancer. *Ann Surg* 5(4):315-321, June 1998

- 11) Borgstein PJ, Pijpers R, Comans EF, van Diest PJ, Boom RP, Meijer S: Sentinel lymph node biopsy in breast cancer: guidelines and pitfalls of lymphoscintigraphy and gamma probe detection. *J Am Coll*

Surg 186(3):275-283 Mar 1998

- 12) De Cacco C, Cremonesi M, Luini A, Bartolomei M, Grana C, Prisco G, Galimberti V, Calza P, Viale G, Veronesi U, Paganelli G: Lymphoscintigraphy and radioguided biopsy of the sentinel node axillary node in breast cancer. *J Nucl Med* 39(12):2080-2084, Dec1998