

유방암 환자에 대해 유방절제술 후 외과의사에 의한 유방재건 목적의 즉시 조직확장기 삽입 - MDbP 101

엠디클리닉(이상달 유방클리닉), ¹포천중문의대 강남차병원 유방암센터

이 상 달 · 박 해 린¹

Immediate Tissue Expander Insertion for Breast Reconstruction Following Mastectomy for Breast Cancer Patients. Our Experience of Breast Surgeon - MDbP 101

Sang-Dal Lee, M.D. and Hae-Lin Park, M.D.¹

Purpose: Although breast reconstruction provides some advantages for women following mastectomy, few Korean breast cancer patients currently receive such reconstruction. Routine provision of breast reconstruction requires simplicity and easy availability for the procedure. This paper reports the possibility of performing breast reconstruction by insertion of a tissue expander by the breast surgeon.

Methods: We studied 22 cases of breast cancer patients who were treated in the Breast service of KangNam Cha Hospital. Nine cases were the group of immediate expander insertion and 13 were the group of MRM only. We evaluated age, histopathologic stage, starting time of chemotherapy, operation time, drainage amounts and periods, medication periods, time of discharge and depression score.

Results: The mean age of the expander insertion group was 41, which was younger than that of the MRM only group by 3 years. Histopathologic state was better in the expander insertion group and the time for chemotherapy start was almost the same between the two groups. Mean operation time in the expander insertion group was 2 hours and 41 minutes, and it was longer than the MRM only group by 1 hour, but it included additional wasting time to check the results of frozen biopsy. Periods for drainage were longer and amounts were larger, but this only delayed the medication period and time for discharge by two days. There were no other complications and mental suffering was alleviated.

Conclusion: Tissue expander insertion for breast reconstruction could be offered on a routine basis by breast surgeons without problems. Breast reconstruction will become a more essential process for breast cancer patients to improve the quality of life. It is ideal if the same surgeon participates in both oncology and reconstruction surgery. (*J Korean Surg Soc* 2004;67:7-12)

Key Words: Breast reconstruction, Tissue expander, Breast cancer

중심 단어: 유방재건성형술, 조직확장기, 유방암

M.D. Clinic (LeeSangDal Breast Clinic), ¹Breast Service, Cha Hospital (KangNam), Pocheon Choongmoon University

서 론

유방암 수술에서 유방의 일부만 절제하는 유방 보존적 절제술의 비중이 늘어나기는 하지만 아직도 절반 이상의 유방암 환자들은 유방 전 절제술을 시행 받게 된다.(1) 특히 유방 절제와 동시에 유방을 재건하는 즉시 유방재건술은 장기 상실로 인한 환자의 정신적 충격을 완화해 주고 회복 의욕을 고취시키기도 한다. 최근 보고들은 즉시 유방재건술이 종양학적인 측면에서 안전하다고 하여 점차 그 비중이 높아지고 있다. 유방재건성형술은 1960년대 실리콘 보형물이 개발되면서 소개되었는데 최근 자가조직이식을 통한 유방 재건술의 증가에도 불구하고 보형물을 이용한 유방재건성형은 널리 시행되는 술식이다. 요즘의 보형물 삽입 방식의 재건술은 1970년대 말부터 1980년대 초에 이르러 Radovan(2)에 의해 개발되었다. 그는 조직확장기를 피하 조직에 삽입하여 약 6주에 걸쳐 조직을 크게 확장한 후 그 보다 작은 보형물을 삽입하는 수술을 시행하였다. 조직확장을 통한 보형물 삽입 방식은 자가조직 이식에 비해 간편하고 위험성이 적다. 특히 조기 유방암에 대한 즉시 조직확장기 삽입은 한 번에 두 가지 수술을 할 수 있어 환자에게 비용과 고통을 줄여 줄 수 있다. 그러나 현실적으로 이는 유방절제를 시행하는 외과의사에 의해 시행되지 않고 성형

책임저자 : 이상달, 서울시 강남구 청담동 84-1

☎ 135-100, 엠디클리닉

Tel: 02-542-0081, Fax: 02-542-4443

E-mail: br21c@yahoo.co.kr

접수일 : 2003년 12월 11일, 게재승인일 : 2004년 5월 27일

이 논문은 2003년 추계외과학회에서 구연하였음.

외과의사의 도움을 받아야 하는 상황에서 유방성형이 가능한 성형외과의사가 없거나 상호간의 협진이 완벽하게 되지 않을 경우 시간적, 경제적 제약이 뒤따른다. 이에 저자들은 외과의사에 의한 즉시 유방재건성형술의 가능성에 대해 알아보기 위해 본 연구를 하였다.

방 법

2003년 3월부터 2003년 9월까지 포천중문의대 강남차병원에서 유방암으로 수술을 시행한 22예 중 유방절제술 후 조직확장기를 삽입한 9예(40.9%)를 대상으로 전향적 연구를 시행하였다. 유방절제술 후 조직확장기를 삽입한 9예의 환자 중 3예는 미만성 석회화조건을 보인 관상피내암이었고 이 중 1예는 미세침윤성 상피내암(1기)이었으며 나머지 6예는 모두 유두 근처에서 발생한 진행성 유관암으로 유방보존술을 시행하기에는 적합하지 않았다. 모든 환자는 수술 전 임상검진을 거쳐 유방촬영술, 초음파 검사, 세침흡인 세포검사나 맘모톰 조직검사 등으로 유방암을 확진하였다. 수술 중 육안적으로 증대된 액와 림프절에 대해서는 동결조직검사를 시행, 양성 여부를 확인하여 림프절 전이가 있는 경우에는 추가적 방사선치료의 가능성을 고려하여 조직확장기 삽입을 시행하지 않았다. 수술 후 병리조직검사상 종양의 크기가 1.0 cm 이상이거나 림프절 전이 양성인 경우 추가적인 항암화학요법을 시행하였다. 수술 당시 유방절제를 시행한 후 대흉근(pectoralis major)과 소흉근(pectoralis minor) 사이 및 앞 톱니근(serratus anterior muscle)의 내측 일부를 박리하여 조직확장기(Round tissue expander, Mentor Corp.)를 삽입하였다. 이때 대흉근의 윗부분(pectoralis major, sternocostal portion)은 조직확장기를 완전히 덮게 되나 아랫부분(pectoralis major, abdominal portion)은 유방하 주름에 미치지 못하게 되어 반대편 정상 유방과의 대칭을 맞추기 위해 근막까지 박리하여 덮거나 부분적으로 피하조직으로 덮는

방식을 시행하였다. 수술 중 조직확장기에 연결된 포트를 통해 피부과 대흉근의 유연도에 따라 50~200 cc의 식염수를 주입하였고 퇴원 후 1~2주 간격으로 내원하여 100 cc 내외의 추가적인 식염수 주입을 시행하였다(Fig. 1). 수술 중 절제한 유방조직의 무게를 고려하여 최종적인 조직확장량을 결정하였는데 유방조직 무게의 1.5~2배 정도로 확장하였다. 수술 후 배액관은 24시간 동안 50 cc 이하인 경우 제거하였고 퇴원 후 혈종 및 체액 고임에 대해선 주사기로 흡입하여 제거하였다. 환자의 회복과정은 동 기간 내에 유방절제술만 시행한 13예의 환자군과 비교하였으며 환자의 연령, 조직병리검사 결과, 항암화학요법 시행시기, 수술시간, 배액량과 배액기간, 항생제 등의 투약 기간 및 퇴원시기에 대해 분석하였으며 우울증 정도에 대한 분석을 위해 양군에 대해 Beck's depression inventory 점수를 구하였다. 이는 21개의 우울증 관련 항목 질문에 대해 스스로 답변하여 점수를 산정하는 것으로 우울 정도를 객관적으로 표시하는 방법이다.

결 과

유방절제술 후 즉시 조직확장기 삽입을 시행한 환자의 평균 연령은 41세로 유방절제술만 시행한 대조군의 44세에 비해 다소 젊은 편이었다. 양 군 간의 조직병리 검사 결과 조직확장기 삽입군이 양호한 편이었고 항암제를 투여하기 시작한 시기는 수술 후 11.6일로 대조군의 11.4일과 차이가 없었다(Table 1). 수술시간은 2시간 5분에서 3시간 10분으로 평균 2시간 41분이었으며 이는 대조군의 1시간 44분에 비해 1시간 이상 늘어난 것이지만 조직확장기 삽입 전에 액와 림프절의 악성 여부를 알기 위해 동결조직검사 결과 확인으로 지체된 시간을 고려하면 실제로 수술로 인한 지연시간은 그보다 훨씬 적었다. 수술 후 배액관(Hemo-vac) 제거 시기는 평균 9.4일로 대조군의 7.7일에 비해 2일 정도 지연

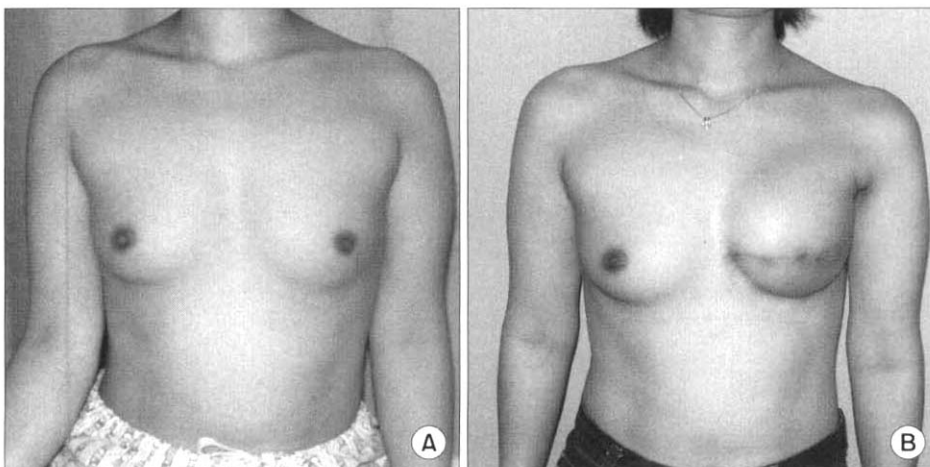


Fig. 1. Tissue expansion for reconstruction mammoplasty (A) preoperative state (B) tissue expansion state.

Table 1. Clinicopathologic features of cases

Case	Age	Histology	Stage	C-Tx day (postop.)
MRM only				
1	37	IDC	IIA	7
2	28	IDC	I	NONE
3	53	IDC	I	9
4	35	IDC	IIIA	11
5	48	IDC	IIB	13
6	51	DCIS	I	NONE
7	64	IDC	I	24
8	50	IDC	IIB	6
9	41	IDC	IIA	11
10	35	IDC	IIIA	10
11	47	IDC	IIA	10
12	75	IDC	I	NONE
13	58	DCIS	0	NONE
Mean	44			11.4
Tissue expander insertion after MRM				
1	48	IDC	IIA	10
2	44	DCIS	0	12
3	42	IDC	I	10
4	42	DCIS	0	NONE
5	37	IDC	I	11
6	36	IDC	IIB	15
7	41	IDC	I	NONE
8	40	Malignant phyllodes		NONE
9	58	Malignant phyllodes		NONE
Mean	41			11.6

C-Tx day = postoperative chemotherapy starting day; MRM = modified radical mastectomy; IDC = infiltrating ductal cancer; DCIS = ductal carcinoma in situ.

되었고 이때 총 배액량도 평균 1,063 cc로 대조군의 788 cc 보다 많았다. 항생제의 투약일수는 공통적으로 모든 환자 군에서 5일간의 정맥투여를 시행하였고 이후에는 절개부 위나 환자의 상태에 따라 경구용 항생제를 추가로 투여하였는데 조직확장기 삽입군에서 평균 8.3일로 대조군의 6.8 일에 비해 길어졌다. 수술 후 퇴원까지의 기간은 평균 12.5 일로 대조군의 10.6일보다 2일 정도 길었다(Table 2). 수술 후 염증이나 혈종 등의 합병증은 보이지 않았고 피막 구축(capsular contracture) 현상도 발견할 수 없었다. 퇴원 후 외래 방문 시 인터뷰상 유방절제만 시행한 군에서 보이는 우울증세나 일상생활 적응도 저하 등의 증상은 조직확장기 삽입군에서 상대적으로 적었고 향후 치료계획에도 긍정적인 자세를 보였다(Table 3).

Table 2. Clinical features of cases

Case	Op time (h : m)	Drainage periods	drain amount (cc)	Medication periods	Discharge day
MRM only					
1	2 : 05	6	440	7	9
2	1 : 25	7	547	8	11
3	1 : 50	8	954	7	11
4	2 : 30	9	1035	7	12
5	1 : 00	8	960	5	13
6	1 : 10	8	1150	5	6
7	1 : 40	10	965	7	13
8	1 : 15	9	710	7	11
9	2 : 00	7	742	7	9
10	2 : 10	5	477	6	5
11	2 : 10	9	754	8	13
12	1 : 25	7	758	7	10
13	1 : 50	7	760	7	15
Mean	1 : 44	7.7	788.6	6.8	10.62
Tissue expander insertion after MRM					
1	2 : 40	10	1282	10	12
2	2 : 40	16	1698	12	17
3	3 : 05	10	1342	6	12
4	2 : 30	8	820	6	10
5	2 : 30	6	558	6	12
6	2 : 50	12	1480	8	18
7	3 : 10	6	650	9	7
8	2 : 05	7	870	10	10
9	2 : 20	10	1063	8	15
Mean	2 : 41	9.4	1095.7	8.3	12.5

고 찰

유방암에 대한 유방절제술은 1894년 이후 꾸준히 시행되어 오는 유방암 치료의 기본 술식이거나 유방재건성형술의 역사는 이에 비해 그리 길지 않다. 1960년대 초 Cronin과 Gerow(3)에 의해 실리콘 겔 보형물 삽입을 통한 유방확대술이 소개되었으며 이는 유방재건술에도 적용되었다. 최근에 자가조직이식을 통한 유방재건술이 증가하여 현재 주로 시행되는 방법은 조직확장기를 이용한 방법과 복부조직을 이용한 자가조직이식(TRAM, Trans Rectus Abdominis Myocutaneous flap)이며(4-7) 보형물을 이용한 재건술은 여전히 보편적으로 시행되고 있는 중요한 수술 방법이다. 이때 일반적인 유방확대성형술과는 달리 기존의 유방조직 전체와 피

Tabel 3. Comparison of Beck's depression score (BDI) between mastectomy and expander insertion group

Case	MRM only	Expander insertion
1	20	12
2	17	16
3	16	11
4	18	12
5	19	24
6	15	6
7	20	8
8	16	7
9	19	12
10	17	
11	16	
12	14	
13	13	
Mean	16.9	12

BDI = Beck's depression inventory.

부의 일부를 절제함에 따라 유방을 확대시키는 데 제약이 따르게 되어 조직을 확장시키는 작업이 선행되어야 하며 조직확장기 삽입은 일반적인 수순이라 할 수 있다. 이러한 작업은 재건의 시기에 따라 즉시형과 지연형으로 나눌 수가 있는데 지연형은 대개 수술 후 6개월 이상 지난 다음에 시행하는 반면 즉시형은 유방절제술과 동시에 이루어질 수 있다. 즉시형의 경우 한번의 수술로 유방절제와 유방재건술의 기초 작업인 조직확장기 삽입을 모두 시행할 수 있다는 장점이 있다. 이때 즉시 시행된 보형물 삽입이 종양학적인 측면에서 어떤 영향을 끼치는지에 대한 연구는 많았다. Noone 등(8)은 185예의 재건 환자에 대해 후향적으로 조사한 결과 유방암 경과에 악영향을 끼치지 않는다고 하였으나 재건하지 않은 군과의 비교가 결여되어 있는 조사였다. 반면 Georgiade 등(9)은 101예의 재건시행 환자군과 유방절제만 시행한 377예를 비교하여 암의 치료 경과에 차이를 보이지 않는다고 보고하였다. 1994년 Petit 등(10)은 유방암 수술 환자 중 실리콘 겔 보형물을 이용한 146예의 유방재건술 환자군과 유방절제만 시행한 환자군을 비교하여 유방암의 경과나 사망률에 악영향을 끼치지 않는다고 보고하였다. 2001년 Vandeweyer 등(11)은 식염수 보형물을 사용하여 유방재건성형을 시행한 49예를 유방절제만 시행한 49예와 환자의 연령, 진단시기, 병리조직학적 병기 및 추적 관찰 기간 등을 맞추어 비교한 결과 재건환자군의 선택에 있어서 수술 후 방사선 치료를 피하기 위해 비교적 조기 환자에 국한한다면 종양학적으로 안전하다는 결론을 내렸다. 또한 유방암에 대한 유방절제술 후 추가적인 항암화학요법은 보편

적인 보조 요법으로 이미 조직 확장기를 사용한 즉시 유방재건성형이 항암화학요법의 시행에 방해가 되지 않는다는 보고는 많다.(12,13) 저자들의 경우에도 항암화학요법의 시행에 있어 그 시기나 경과가 조직확장기를 삽입하지 않은 군과 차이를 보이지 않았다.

우리나라에서도 외과의사와 성형외과의사의 협진에 의한 유방재건술이 점차 늘어나고 있으며(14,15) 외과의 단독에 의한 복직근피판을 이용한 TRAM flap 기술이 보고된 적도 있다.(16) 그러나 성형외과의사와의 협진체계는 종양학적인 측면을 중요시하는 외과의사와 미를 중요시하는 성형외과의사 간의 시각 차와 협진의 어려움으로 인해 보편화되기 어려우며 복직근피판을 이용한 기술의 경우 줄기피판(pedicle flap)은 모양을 자유로이 만드는 데 제약이 있고 유리피판(free flap)은 미세현미경 수술에 대한 추가적인 교육과 장기간의 수련을 받아야 하는 어려움이 있다. 그런데 보형물 삽입 방법은 외과의사가 지니고 있는 기본적인 술기에 크게 벗어나지 않아 무리 없이 시도할 수 있다. 유방재건성형은 상대적으로 삶의 질에 대한 욕구가 높은 젊은 연령층에 많을 것으로 기대하여 50세 미만의 환자에게 주로 권하였다. 또한 수술 전 대상 환자를 선택할 때 종양의 크기와 액와부 림프절 축적 여부를 중요하게 여겨 임상적으로 2기 이하에 해당하는 경우에 한하여 시술하였는데 이는 수술 후 방사선 치료 가능성에 대한 고려가 포함되었다. 물론 조직확장기 삽입 상태에서도 방사선 치료를 받을 수 있다는 보고도 있고(17) 국소 재발 시에도 보형물 제거의 필요 없이 국소 절제가 가능하다는 점에서 어떤 환자에 대해서도 유방재건성형은 가능하다는 견해도 있다.(18) 그러나 환자가 방사선 치료 기간 중 조직확장기에 대한 부정적인 시각을 보일 수 있다는 점과 최소한의 보형물 손상 가능성 그리고 치료과정이 끝난 후 지연형으로 재건성형을 시행할 수도 있다는 점 등을 들어 한정된 환자에 한해 시술하였다. 또한 이전의 국내 보고에서도 임상적 병기 2기 이하에 한해 시술한 바 있고(14,15) 저자들의 초기 시도라는 점도 환자군의 선택을 좁게 하는데 작용하였다. 유방재건술을 성형외과의사가 시행해야 하는지 유방외과의사 단독에 의해 시행해야 하는지에 대해선 명확한 답변을 할 수는 없다. 그러나 10여년 전부터 유방재건술 시행 시 외과의사의 중요성이나 유용성에 대한 보고가 있어(19,20) 유방암 전문의사가 성형에 대한 전문성도 가져야 하는 흐름을 지적한 바 있다. 특히 외과의사에 의한 유방재건술이 활발해질수록 전체 유방재건 환자의 비율은 늘어날 수 있는데 Racano 등(21)은 외과의사에 의해 4년 간 118예의 유방절제 환자 중 87예(73.7%)에서 유방재건술이 이루어졌다고 하였다. 또한 Sandelin 등(22)은 유방재건술이 일상적으로 시행되어야 하며 이를 위해선 외과의사 단독에 의한 시술의 필요성에 대해 언급하며 성형외과의사가 없는 곳에서도 재건성형이 이루어질 수 있는 효과적인 모델을 개발해야 한다고 역설하였다. 저

자들은 전체 유방절제 환자 중 42.1%의 예에 대해 유방재건을 위한 조직확장기 삽입을 시행하였으며 이는 우리나라에서는 아주 높은 비율이다. 한편 임상적인 경과 과정에서 유방절제만 시행한 군과의 비교상 대부분 차이가 없었다. 다만 배액 양과 배액 기간이 연장된 점은 조직확장기 삽입을 위한 대흉근 하방 박리에 의한 것으로 사료되며 수술 시간의 지연은 수술 중 조직확장기 삽입 이전에 액와 림프절에 대한 동결 조직검사 결과 확인을 위한 대기 시간을 감안한다면 평균 1시간 정도의 지연은 별 문제 없어 보인다. 또한 증례가 늘어남에 따라 저자들뿐만 아니라 병리와 의사도 이 시스템에 익숙해져 점차 시간이 단축되는 양상을 보였다. 항생제 사용기간이 감염의 증상이 없음에도 조직확장기 삽입군에서 연장되어 있는데 이러한 차이는 체내에 이물질 삽입한 경우 의사나 환자 모두 감염에 대한 지나친 우려로 예방적 항생제 사용에 비중을 두었기 때문이다.

유방재건성형술을 받은 환자들의 삶의 질이 높은 것은 당연한 사실이다.(23) 현재 우리나라에서도 유방암은 여성암 중 1위를 차지하게 되었으나 조기 검진의 보편화로 병기는 낮아져 2기 이하의 경우가 전체의 84.3%에 이른다.(24) 우리나라 여성의 유방암 호발 연령이 40대라는 점(Korea can)과 여성의 평균 수명이 80세를 넘어섰다는 점(25)을 고려한다면 수술 후 삶의 질을 위해 유방재건성형은 보편화되어야 하며 저자들과 같은 외과의사에 의해 합병증이 적고 손쉽게 시행할 수 있는 모델은 중요하다. 특히 유방재건을 받은 환자들은 수술 후 우울증상이 적었고 회복과 치료 과정에 더욱 적극적이었다는 점도 중요하게 받아들여야 할 것이다.

결 론

유방절제술 후 즉시 조직확장기 삽입은 유방암에 대한 치료나 회복에 별로 장애 요소가 되지 않을 뿐더러 유방암과 유방절제술에 대한 이해가 충분한 외과 의사에 의해 시행되는 것이 바람직하며 술기에도 별 다른 문제가 없었다. 즉시 유방재건성형술은 수술 후 환자의 일상생활 복귀와 긍정적인 삶에 도움이 되기 때문에 재건성형의 보편화를 위해 외과의사에 의한 시술은 점차 보편적인 요소가 될 것이다.

REFERENCES

- 1) McGinnis LS, Menck HR, Eyre HJ, Bland KI, Dcott-Conner CE, Norrow M, et al. National Cancer Data Base survey of breast cancer management for patients from low income zip codes. *Cancer* 2000;88:933-45.
- 2) Radovan C. Breast reconstruction after mastectomy using the temporary expander. *Plast. Reconstr. Surg* 1982;69:195-208.

- 3) Cronin TD, Gerow FJ. Augmentation mammoplasty: A new "natural feel" prosthesis. In *Trans Third International Congress of Plastic Surgery (Excerpta Medica International Congress Series, No.66)*. Amsterdam; 1964. P41.
- 4) Carlson GW. Breast reconstruction. Surgical options and patient selection. *Cancer* 1994;74(suppl):436-9.
- 5) Osteen RT. Reconstruction after mastectomy. *Cancer* 1995;76(suppl):2070-4.
- 6) Bostwick J, Carlson GW. Reconstruction of the breast. *Surg Oncol Clin North Am* 1997;6:71-89.
- 7) Elliot LF, Eskenazi L, Beegle PH, Podres PE, Drazan L. Immediate TRAM flap breast reconstruction: 128 consecutive cases. *Plast Reconstr Surg* 1993;92:217-27.
- 8) Noone BR, Murphy JB, Spear SL, Little JW III. A 6-year experience with immediate reconstruction after mastectomy for cancer. *Plast Reconstr Surg* 1985;76:258-69.
- 9) Georgiade GS, Reifkohl R, Cox E, McCarty KS, Seigler HF, Georgiade NG, et al. Long-term clinical outcome of immediate reconstruction after mastectomy. *Plast Reconstr Surg* 1985;76:415-20.
- 10) Petit JY, Le MG, Mouriessie H, Rietjens M, Gill P, Contesso G, et al. Can breast reconstruction with gel-filled silicone implants increase the risk of death and second primary cancer in patients treated by mastectomy for breast cancer? *Plast Reconstr Surg* 1994;94:115-9.
- 11) Vandeweyer E, Hertens D, Nogaret JM, Deraemaeker R. Immediate breast reconstruction with saline-filled implants: No interference with the oncologic outcome? *Plast Reconstr Surg* 2001;107:1409-12.
- 12) Caffo O, Cazolli D, Scalet A, Zani B, Ambrosini G, Amichetti M, et al. Concurrent adjuvant chemotherapy and immediate breast reconstruction with skin expanders after mastectomy for breast cancer. *Br Cancer Res Treat* 2000;60:267-75.
- 13) Allweis TM, Boisvert ME, Otero SE, Perry DJ, Dubin NH, Priebat DA. Immediate reconstruction after mastectomy for breast cancer does prolong the time to starting adjuvant chemotherapy. *Am J Surg* 2002;183:218-21.
- 14) Kang HJ, Kim SW, Noh DY, Youn YK, Oh SK, Choe KJ, et al. Immediate breast reconstruction after a mastectomy for breast cancer. *J Korean Surg Soc* 2000;59:584-9.
- 15) Kang SH, Lee SJ, Woo SH, Jeong JH, Seul JH. Subcutaneous mastectomy with immediate reconstruction as treatment for early breast carcinomas. *J Korean Surg Soc* 1999;57:506-13.
- 16) Yoon JH, Jaegal YJ, Chung SY. Study for the efficacy and the safety of immediate breast reconstruction following a curative mastectomy. *J Korean Surg Soc* 1998;54:803-9.
- 17) Collin N, Sharpe DT. Breast reconstruction by tissue expansion. A retrospective technical review of 197 two-stage delayed reconstructions following mastectomy for malignant breast disease in 189 patients. *Br J Plast Surg* 2000;53:37-41.
- 18) Kaufmann M, Schmidt R, Schmid H, Muller A, Engel K, Lorenz U, et al. Rate of local recurrence and survival in

- patients with breast reconstruction following mastectomy. *Geburtshilfe Frauenheilkd* 1988;48:524-7.
- 19) Danieli F, Pinto GF, Bortolozzi E, Gatto F, Bragato N, Corso GF. General surgeon and breast reconstruction after mastectomy. *Minerva Chir* 1991;46:385-91.
- 20) Monti M, Grilli P, Palazzini G, Pasta V, Lucci S, Nudo R, et al. Mastectomy operation with expected reconstruction of the breast: anatomo-surgical notes. *G Chir* 1990;11:613-21.
- 21) Racano C, Fania PL, Mntta GB, Belloni C, Lazzarini E, Isoardi R, et al. Immediate and delayed two-stage post-mastectomy breast reconstruction with implants. Our experience of general surgeons. *Minerva Chir* 2002;57:135-49.
- 22) Sandelin K, King E, Redman S. Breast reconstruction following mastectomy: current status in Australia. *ANZ J Surg* 2003;73:701-6.
- 23) Dean C, Chetty U, Forrest AP. Effects of immediate breast reconstruction on psychosocial morbidity after mastectomy. *Lancet* 1983;1:459-62.
- 24) Korea Breast Cancer Society. Clinical characteristics of breast cancer patients in Korea in year 2000. *J Kor Br Can Soc* 2002;5:217-24.
- 25) Korea National Statistical Office. Vital statistics in 2001, 2002.
-